ROYAL LONDON
OPHTHALMIC
HOSPITAL

Die

Trachombehandlung

einst und jetzt.

Von

Prof. Dr. H. Sattler.

BERLIN NW.

FISCHER's MEDICIN. BUCHHANDLUNG

H. Kornfeld.

1891.

Separat-Abdruck aus der Zeitschrift für Heilkunde,
Band XII. 1891.

DIE TRACHOMBEHANDLUNG EINST UND JETZT

mit besonderer Berücksichtigung der an der Augenklinik der deutschen Universität in Prag geübten Therapie.

Von

Professor DR. H. SATTLER.

Die Langwierigkeit und Hartnäckigkeit der trachomatösen Bindehautentzündung, ihre ausgedehnte Verbreitung und nicht zum mindesten die schweren Nachtheile, welche sie unter Umständen für das wichtigste Sinnesorgan des Menschen nach sich ziehen kann, lassen es begreiflich erscheinen, dass eine fast unzählige Menge von Mitteln und Behandlungsmethoden gegen diese Krankheit empfohlen, geprüft und zum Theil wieder verlassen worden ist. Besonders die jüngste Zeit ist reich an neuen Vorschlägen und wir sind gegenwärtig von einheitlichen Grundsätzen in der Trachombehandlung eher weiter entfernt, als vor zwanzig Jahren. Was von den Einen als das sicherste und zuverlässigste Verfahren empfohlen wird, halten Andere für bedenklich und ungenügend. Längst vergessene Mittel wurden wieder hervorgeholt oder neu entdeckt und manche auf Grund einer noch ungenügenden Prüfung frühzeitig angepriesen, um alsbald von den Urhebern selbst wieder aufgegeben zu werden.

Die Nachrichten, welche aus dem griechischen und römischen Alterthum über die Behandlung derjenigen Krankheit auf uns gekommen sind, die wir ohne Zwang als unser heutiges Trachom aufzufassen uns für berechtigt halten, geben Kunde, dass man in durchaus rationeller Weise auf eine Lokalbehandlung das Hauptgewicht legte.

Die schon von *Hippocrates* geübte Ophthalmoxysis oder Blepharoxysis scheint sich durch das ganze Alterthum mit geringen Modificationen erhalten zu haben. Man durfte wohl diese mechanische

Behandlung der Granulationen durch Abreiben oder Abtragen mit nachfolgender Cauterisation mit dem Glüheisen oder mit Aetzmitteln zuweilen etwas zu weit getrieben haben, da *Celsus* an der bekannten, oft citirten Stelle[1]) besonders hervorhebt, dass man dieses Verfahren nur bei starken und veralteten Rauhigkeiten und nicht zu oft anwenden möge.

Dass auch die alten Aegypter vor mehr als 1500 Jahren vor Christus das Trachom local behandelten, geht aus einer Stelle des Papyrus *Ebers*[2]) hervor, wenn wir *Hirschberg* darin folgen dürfen, in hetaë, Triefauge, das heutige Trachom, die ägyptische Augenentzündung zu erkennen[3]). Unter den dagegen empfohlenen Mitteln jener alten Receptsammlung spielt der Grünspan, in Verbindung mit anderen Substanzen ins Auge einzupinseln, die Hauptrolle. In der Therapie der ersten Jahrzehnte unseres Jahrhunderts treffen wir das essigsaure Kupferoxyd wiederum an.

Während der langen Periode vom Verfall der antiken Medicin bis zum Beginne unseres Jahrhunderts liegen über die in Rede stehende Krankheit so ausserordentlich spärliche Nachrichten vor. dass eine Anzahl namhafter Autoren der Ansicht ist, dass das Trachom erst durch die Rückkehr der französischen und englischen Truppen aus Aegypten nach Europa eingeschleppt worden sei. Das ist zwar nach meiner Ueberzeugung entschieden irrig, aber das Wenige, was wir in therapeutischer Beziehung über die fragliche Krankheit erfahren, bezieht sich fast nur auf Folgezustände und Ausgänge derselben, Pannus, Trichiasis u. s. w. und diejenigen Schriftsteller, welche die Krankheit in solcher Weise beschrieben, dass an der Identität mit unserem Trachom nicht gezweifelt werden kann, fassten sie ganz anders auf und richteten sich danach ihre Therapie zu Rechte. So hat *G. J. Beer* einen Theil jener Erscheinungsformen, welche das Bild des Trachoms ausmachen, unter die Psorophthalmie, die vermeintliche Krätzekrankheit am Auge, einbezogen[4]) und empfahl zur Heilung neben Reinlichkeit Enthaltung von fetten, schwer verdaulichen Speisen, namentlich von Schweinefleisch, und zur Wiederhervorrufung der etwa unterdrückten Psora Einreibung einer Brechweinsteinsalbe an den betreffenden Hautstellen und hinter dem Ohre.

---

[1]) De re medica l. VI., 6, 26.

[2]) Die Maasse und das Capitel über die Augenkrankheiten. Leipzig 1889.

[3]) Aegypten. Geschichtliche Studien eines Augenarztes von *J. Hirschberg*. Leipzig 1890. S. 40.

[4]) Lehre von den Augenkrankheiten. I. B., Wien 1813. S. 565.

Als nun aber nach Beendigung der kühnen und in mehr als einer Beziehung wichtig gewordenen Expedition Bonaparte's nach Aegypten die Augenkrankheit, welche bereits seit mehreren Jahrhunderten dort stark verbreitet ist, von den zurückkehrenden französischen, italienischen und englischen Truppen (1801) zunächst nach Italien und England überpflanzt, dort schwere Epidemien hervorrief, dann nach und nach fast sämmtlichen europäischen Armeen sich mittheilte und vom Militär sich bald unter dem Landvolk und der bürgerlichen Bevölkerung verbreitete, als Hunderttausende davon ergriffen wurden und viele Tausende daran erblindeten[1]), da wurde diese Augenkrankheit auf einmal Gegenstand der allgemeinsten Beachtung, nicht bloss von Seiten der Aerzte, sondern auch von Seiten der Regierungen und eine ungeheure Literatur wuchs über dieselbe an, in welcher nicht bloss über die beste Methode der Heilung, sondern auch über Wesen und Ursprung der Krankheit heftige, nicht selten erbitterte Controversen ausgefochten wurden.

Es ist wohl kein Zweifel, dass unter dem Namen der ägyptischen Augenentzündung, der Ophthalmia militaris oder bellica, wohl auch schwerere katarrhalische Bindehautentzündungen und gonorrhoische Blennorrhoen, deren Entstehung durch Uebertragung von Trippercontagium damals nur von Wenigen richtig erkannt wurde, mit einbezogen wurden. Aber die von mehreren Beobachtern gelieferten, klassischen Beschreibungen der krankhaften Veränderungen, sowie die manchen der zahlreichen Abhandlungen beigegebenen Abbildungen setzen es ausser allen Zweifel, dass die Ophthalmia militaris im Wesentlichen nichts anderes war, als das Trachom, die granulöse Bindehautentzündung, nur im Allgemeinen in viel heftigeren, acuteren Formen, als wir sie heute, bei uns wenigstens, in der Regel zu sehen bekommen.

Bei der Behandlung dieser ominösen Krankheit spielten, den damals in der Medicin herrschenden Grundanschauungen entsprechend, allgemeine und lokale Blutentziehungen eine grosse, ja in der Hand manches Chirurgen die Hauptrolle. Im acuten Stadium der Entzündung wurden Aderlässe „meist bis zur Ohnmacht“ als eine conditio sine qua non einer regelrecht geleiteten Behandlung angesehen. Besonders die italienischen Aerzte haben getreu den Lehren ihres grossen Landsmannes *Antonio Scarpa* während der schweren Epidemien, welche in den ersten Jahrzehnten

[1]) In England allein gab es 1818 mehr als 5000 blinde Invaliden.

unseres Jahrhunderts ihr Vaterland heimsuchten, namentlich bei der heftigen Epidemie in Ancona 1812 und 1813 Ströme von Blut vergossen. Auch in England rühmte man ausgiebigen Blutentziehungen, 30 bis 40, ja selbst 50 bis 60 Unzen (also bis über $1^1/_2$ Kilogramm), einen entscheidenden Einfluss auf den Verlauf der Krankheit nach. *Vetch*, ein begeisterter Anhänger der Blutentziehungen, sagt: „In jedem Falle, so heftig die Krankheit auch sein mag, wird durch ein sehr reichliches Aderlassen ihr unglückbringender Ausgang unfehlbar verhütet.“ [1]) In Deutschland waren es namentlich *Jüngken*, *Rust* und *J. B. Müller*, welche den allgemeinen Blutentleerungen das Wort redeten. Die Mehrzahl der Aerzte zogen die Venesection vor; andere dagegen, namentlich die Engländer und unter diesen besonders *Farrel* [2]) und in Deutschder preussische General-Stabsarzt *Rust* [3]), setzten grösseres Vertrauen in die Arteriotomie.

Es fehlte aber auch nicht an solchen, welche die Aderlässe verwarfen und in ausgiebigen lokalen Blutentziehungen „die Seele der ganzen Behandlung“ sahen. „Verabsäumung der Application der Blutegel, Ersparung dieses grossen, hier nur einzigsten und wichtigsten Heilmittels bringt die kranken Augen oft in grösste Gefahr“, sagt *Baltz* in seiner gekrönten Preisschrift. [4]) Es ist ganz unglaublich, welche Quantitäsen Blutegel in dieser Zeit zur Bekämpfung der Ophthalmie gebraucht wurden. 80 bis 100 und mehr Blutegel kamen bei manchen Kranken zur Anwendung.

Als besonders wirksam zur Ableitung der Entzündung von den Augen wurden von Manchen nebst den Blutentziehungen Gegenreize empfohlen, grosse Vesicantien von 16 cm. Durchmesser und mehr zwischen die Schultern oder hinter die Ohren applicirt mit Unterhaltung der Eiterung, die Brechweinsteinsalbe, selbst kleine Moxen. Zu unterstützen suchte man die Wirkung der Aderlässe ferner durch eine ausgiebige Diaphorese (mittelst Liq. ammon. acet. und Fliederthee) oder durch Purgiermittel. Auf Abhaltung, bzw. Temperierung des Lichts wurde immer streng Rücksicht genommen.

---

[1]) Geschichte der Ophthalmie etc. Deutsch von *Michälis*. Berlin 1817. S. 63. Das engl. Original erschien 1807.

[2]) Observations on ophthalmia. London 1811.

[3]) Die ägyptische Augenentzündung unter der k. preuss. Besatzung in Mainz. Berlin 1820. S. 215.

[4]) Ueber die Entstehung, Beschaffenheit und zweckmässigste Behandlung der Augenentzündung in einigen europäischen Armeen. Utrecht 1824. S. 244.

Die einsichtsvolleren Aerzte legten grosses Gewicht auf eine ausgiebige Lüftung der Krankenzimmer und dem vorurtheilsfrei beobachtenden *J. Vetch*[1]) entging der günstige Einfluss nicht, welchen der Aufenthalt im Freien, ja selbst ein Marsch, eine Seereise auf den Verlauf der Krankheit übt, wenn nur das Auge dem Luftzutritt frei ausgesetzt ist und die Mannschaft nicht etwa im Schiffsraum zusammengepfercht wird, wie dies bei Truppentransporten leider oft geschah. Auf den heilbringenden Einfluss einer tüchtigen Ventilation und des Aufenthaltes in freier, reiner Luft ist von den Aerzten bei der Behandlung dieser Krankheit nicht immer gehörig Rücksicht genommen worden.

Lokal beschränkte man sich im acuten Stadium auf fleissiges Reinigen der Augen und Umschläge mit kaltem Wasser ohne oder mit Zusätzen von Bleiwasser, Salmiak, Kamphergeist u. dgl. Andere, wie namentlich *Baltz*, perhorrescirten „alle kalten Feuchtigkeiten." Die Aqua Saturnina bezeichnete letzterer als einen Nagel zum Sarg — auf die Augen übertragen — und liess nur lauwarme, schleimige Fomentationen gelten aus Malven-, Eibisch- oder Kamillen-Abkochungen mit etwas Hyosciamus oder Opiumtinktur.[2])

Nach Ablauf der acutesten Erscheinungen wurden mehr zusammenziehende Mittel als zweckdienlich befunden. Ihre Zahl ist Legion. Die beliebtesten waren essigsaures Blei, Zinksulfat, schwache Auflösungen von Kupfersalzen und Alaun, auch schwache Silberlösungen[3]), ferner Opiumtinktur, dann Säuren, 1 bis 2, bis 3 Tropfen concentrirter Schwefelsäure auf 1 Unze (ca. 30 Gramm) Wasser[4]) und Citronensaft (beliebt bei englischen Chirurgen), endlich von Quecksilberpräparaten hauptsächlich die als schwarzer, weisser und rother Präcipitat bekannten, schwer löslichen Niederschläge (Hg_2O, $HgClNH_2$ und HgO) in Salbenform.

Wenn nach Beseitigung der acuten entzündlichen Zustände eine mehr oder weniger beträchtliche Verdickung der Bindehaut, warzige Wucherungen und Granulationen[5]) fortbestanden, bald

---

[1]) A practical treatise on the diseases of the eye. London 1820. pag. 208.

[2]) Die Augenentzündung unter den Truppen in den Kriegsjahren 1813 bis 1815 von *Th. Fr. Baltz*. Berlin 1816. S. 65.

[3]) Von *P. Mc. Gregor* bereits angewendet. Transact. of a Soc. f. the improvement of Med. u. Chir. knowledge. Vol. III. London 1812.

[4]) Namentlich von dem Regimentsarzte *J. B. Müller* dringend empfohlen. Erfahrungssätze über die contag. oder ägyptische Augenentzündung. Mainz 1821.

[5]) Ueber die Natur dieser „Granulationen" hatte man damals durchaus keine zutreffende Vorstellung, obwohl dieselben zum Theil richtig beschrieben und gut

mit, bald ohne Pannus, so waren fast alle Chirurgen jener Zeit darüber einig, dass es nothwendig sei, dieselben zu entfernen, entweder durch Abtragen mit Messer oder Schere oder durch Aetzmittel. *Ph. v. Walther* hat empfohlen, schon frühzeitig ein möglichst grosses Stück der Bindehaut auszuschneiden, indem man nicht fürchten dürfe, hierin zu viel zu thun, weil bei der enormen Ausdehnung und Auflockerung des Gewebes der Bindehaut die absolute Grösse des ausgeschnittenen Stückes nicht seiner scheinbaren entspreche. Hierin sind ihm jedoch Wenige gefolgt, während Scarificationen, sowie das Ausschneiden kleinerer Stücke aus den stark geschwellten Bindehautwülsten mehrfach Vertreter fanden. Das Ausschneiden der harten, derben Granulationen ist von dem erfahrenen *Rust* sehr eindringlich empfohlen worden, da die Erfahrung gelehrt habe, dass diese Operation mit dem herrlichsten Erfolge und ohne allen Nachtheil für das Auge oft unternommen worden sei.[1]) Auch *Eble* weiss bei der chronischen Form gegen die wulstigen, stark granulierenden Falten kein besseres Verfahren, als deren möglichst vollkommene Exstirpation[2]) und in ähnlicher Weise bezeichnet *Himly* „das Ausschneiden der wulstigen, körnigen Stellen bei chronischem Leiden als das kürzeste und sicherste Mittel.“[3]) In England wurden die Excisionen von *Reid*, *Saunders*. *William Adams*, auch von *Vetch* ausgeführt; dieser letztere ist aber bald zu der Ueberzeugung gekommen, dass der Eingriff nicht selten entschieden nachtheilig werde für die schliessliche Wiederherstellung der Theile. Die Motivirung dieses Ausspruchs ist so zutreffend, dass ich mir erlauben möchte, sie wörtlich zu citiren: A new surface isproduced of a bright velvety appearance, much less susceptible of cure than the original disease, and which even, if at length healed, does not assume the natural appearance of the part, but, as might be expected, that of a cicatrized surface; and it is also worthy of remark, that even when the cicatrisation has been at length accomplished (I speak from experience and not from an undue pre-

abgebildet wurden. Erst dem dänischen Professor und Militärarzt *Chr. Bendz* war es vorbehalten, auf Grund genauerer anatomischer Untersuchungen einer richtigeren Anschauung in dieser Frage die Bahn zu eröffnen. De l'ophthalmie militaire en Danemark. Congrès d'Ophthalmol. de Bruxelles 1857. Paris 1858. pag. 229.

[1]) L. c. S. 239.

[2]) Die sogen. contag. oder ägypt. Augenentzündung. Stuttgart 1839.

[3]) Die Krankheiten und Missbildungen des menschlichen Auges und deren Heilung. I. Theil, S. 430.

judice against the operation), it is not attended with the renewed transparency of the cornea, which uniformly and invariably ensues, when the disease has been cured without destroying the natural surface of the eyelids.[1]) Allerdings scheint mit der Excision damals in England viel Missbrauch getrieben worden zu sein, denn *Vetch* sagt, er habe viele Fälle gesehen, in which it (sc. die mit „Granulationen" besetzte Oberfläche) has been removed, with more zeal than discretion, twenty or thirty times successivly. Andere, wie *Carron du Villards* und *Cunier* machten ganz ähnliche Erfahrungen.

Als Caustica waren eine Anzahl mehr oder weniger intensiv wirkender Mittel in Gebrauch, Quecksilbersublimat in starken Lösungen, salpetersaures Quecksilberoxydul, essigsaures und schwefelsaures Kupferoxyd, sowie auch gebrannter Alaun, fein gepulvert und mit einem etwas befeuchteten Pinsel aufgetragen, salpetersaures Silber in starker Auflösung oder in Substanz u. a. m. Auch in Bezug auf die Wahl und den Gebrauch der Aetzmittel hat der schon mehrfach citirte *John Vetch* Grundsätze befolgt und in seinem Handbuch bereits 1820 klar und bestimmt auseinander gesetzt, welche seinen Scharfblick als Beobachter in's hellste Licht setzen.[2]) Aus der grossen Menge von Substanzen, welche zur Beseitigung der Granulationen in Gebrauch standen, fiel seine Wahl auf zwei, welche ihm stets die besten Dienste leisteten, das Argentum nitricum als Stift und den Kupfervitriol in Form eines gut abgeschliffenen Krystalls, also jene beiden Mittel, welche auch heute noch in der Behandlung des Trachoms als nahezu unentbehrlich gelten. Er sagt: „es ist selbstverständlich, dass man mit einer sehr beschränkten Anzahl von Substanzen eine grosse Mannigfaltigkeit von Wirkungen erzielen kann durch die Art und Weise, wie man sie anwendet." „Weder der Blaustein noch das Silbernitrat sind als eigentliche Aetzmittel zu betrachten, sondern als kräftig zusammenziehende, umstimmende[3]) Mittel." „Dieselben müssen nicht in der Absicht, einen über die ganze Oberfläche sich erstreckenden Schorf zu bilden, applicirt werden, sondern mit grosser Zartheit." Im Allgemeinen gab er dem Kupfersulfat den Vorzug. Weder bei seinen Zeitgenossen, noch auch in der nächst folgenden Periode fanden diese Grundsätze gebührende Beachtung

[1]) L. c. pag. 72.

[2]) L. c. pag. 82.

[3]) To produce a gradual change in the condition and disposition of the part. l. c. pag. 82.

und Nachahmung, bis dieselben mehr als zwanzig Jahre später von Andern abermals aufgestellt wurden und dann bald ziemlich allgemein zur Geltung kamen.

An manchen Orten und bei einzelnen Truppenabtheilungen trat offenbar auch damals schon die Krankheit in milderer Form auf. Wenigstens geben einige französische und englische Aerzte an, dass sie zu Blutentziehungen zu greifen keine Veranlassung hatten und mit einer schwachen Blei-, Kupfer- oder Silberlösung auskamen „nebst gehöriger Rücksicht auf Reinlichkeit". fügt *Brigges*, Schiffsarzt auf dem in der Bucht von Abukir vor Anker gelegenen englischen Kriegsschiffe „Ajax", allerdings hinzu.

Allmälig, in den dreissiger Jahren unseres Jahrhunderts machte sich eine allgemeinere Reaction gegen die enormen, oft wiederholten Blutentleerungen geltend. *C. H. Dzondi*, Professor der Medicin und Chirurgie in Halle, ist in seiner Flugschrift „Die einzig sichere Heilart der contagiösen Augenentzündung etc.", 1835, gegen die Manie der Blutentziehungen und Abführmittel in besonders drastischer Weise zu Felde gezogen. Da er die in Rede stehende Augenentzündung in den meisten Fällen auf einen skorischen Reiz zurückführen zu müssen glaubte, so hielt er es für das verwerflichste, „die Lebenskraft des ganzen Körpers herabzustimmen, die erhöhte Energie, die Normalentzündung, deren Zweck es immer sei, den feindlichen Reiz aus der Sphäre des Organismus hinauszuwerfen, abzuschwächen, wodurch der feindliche Reiz mit doppelter Macht auf den erschöpften Organismus eindringe." Es käme Alles darauf an, den skorischen Reiz zu beseitigen und das werde am sichersten erreicht durch „heisse Wasser-, Dampf- oder Spiritusbäder, so dass dadurch ein reichlicher, selbst nach dem Bade noch einige Zeit fortdauernder Schweiss hervorgelockt werde." Die Kur wurde noch unterstützt durch Tartarus stibiatus (0,1 ad 30,0) innerlich, „um den Hautkrampf aufzuheben und die Hautausdünstung zu befördern." Nebst dem fanden Vesicantien noch gelegentliche Anwendung. Lokale Mittel, ausser dreimal täglich wiederholten warmen Augenbädern von 3 bis 4 Minuten langer Dauer, verwarf *Dzondi* ebenfalls. Daneben verlangte er übrigens Sorge für reine Luft und häufige Bewegung im Freien bei trockenem, ruhigem Wetter.

Noch heftigere Ausfälle gegen die Blutentziehungen und Abführmittel — den Kehraus, wie er sie nannte — machte *Krüger-Hansen* in seiner Schrift „Entschleierung des bisherigen Curverfahrens bei der ägyptischen Augenentzündung", 1836; er ging

jedoch, wie das bei Bekämpfung von Missbräuchen öfters vorkommt, in seinem Eifer entschieden zu weit. Auch andere, vorurtheilslos beobachtende Praktiker, welche Gelegenheit hatten, die contagiöse Augenentzündung bei Massenerkrankungen zur Genüge kennen zu lernen und zu behandeln, kamen zur Ueberzeugung, dass die reichlichen, oft wiederholten Blutentziehungen den Erfolg nicht erzielen, der ihnen zugeschrieben wurde, und in den meisten Fällen unnöthig sind. Der verdienstvolle österreichische Regimentsarzt *Burkard Eble* sprach es schon 1828 in seiner berühmt gewordenen Schrift: „Ueber den Bau und die Krankheiten der Bindehaut des Auges“ und noch entschiedener in einer späteren Monographie: „Ueber die contagiöse oder ägyptische Augenentzündung“, 1839, offen aus, dass oft wiederholte, kleine Aderlässe (zu 150—180 g) den erwarteten Einfluss auf das Auge nicht übten, vielmehr bei sehr hochgradiger Entzündung als zeitraubende, unnütze Spielerei anzusehen wären; die wiederholten, bis zur Ohnmacht fortgesetzten Blutentziehungen aber, wie sie angewendet werden mussten, wenn sie auf die Turgescenz und Röthe der Augen und auf die Schmerzen einen Einfluss nehmen sollten, weder nothwendig noch nützlich wären, ja selbst Siechkrankheiten nach sich ziehen konnten, welche noch nach Jahren den unglücklichen Opfern das Leben verkümmerten. Den Aderlass hielt er nur noch indicirt bei den höchsten Graden der Krankheit (wie wir sie jetzt wohl nur mehr bei der acuten Bindehautblennorrhoe zu sehen bekommen), wenn sie junge, kräftige Individuen betraf und „den synochischen Character an sich trug“[1]). Auch der preussische Regimentsarzt *J. B. Müller*, ein trefflicher Beobachter, welcher in seinen 1821 erschienenen „Erfahrungssätzen über die contagiöse oder ägyptische Augenentzündung“ noch als eifriger Lobredner der allgemeinen Blutentziehung auftrat[2]), sah sich bereits zwei Jahre später veranlasst, zu erklären, dass er nur „bei einer sehr hohen synochischen Entzündungsstufe“ zu einer ausgiebigen, allgemeinen Venesection schreite; in allen übrigen Fällen aber mit einer consequent durchgeführten localen Behandlung mit Quecksilbersalben, allenfalls mit örtlichen Aderlässen am Auge auskomme[3]). Und *de Leuw*, welcher die Krankheit haupt-

[1]) Die sogen. contagiöse oder ägyptische Augenentzündung. Stuttgart 1839. S. 202.

[2]) Siehe oben, S. 4.

[3]) Die neuesten Resultate über das Vorkommen, die Form und Behandlung einer ansteckenden Augenliderkrankheit unter den Bewohnern des Niederrheins. Leipzig 1823.

sächlich unter den Bürgern und Landleuten im Regierungsbezirk Düsseldorf, wo dieselbe bereits um das Jahr 1820 ganz ausserordentlich verbreitet war, zu beobachten Gelegenheit hatte, kam in der Regel ohne Blutentziehungen aus. Möglichst viel Aufenthalt in freier Luft, fleissiges Auswaschen der Augen mit kaltem Wasser und Beharrlichkeit in der localen Behandlung mit Quecksilberpräcipitatsalben führten fast immer zum Ziele[1]).

In Russland, wo die Krankheit 1818 unter der Form einer schweren Epidemie unter dem Militär in Warschau auftrat und seitdem in verschiedenen Garnisonen schlimme Verheerungen anrichtete, hielten die Aerzte noch in den dreissiger Jahren an ausgiebigen, allgemeinen und localen Blutentziehungen, Abführmitteln und Revulsiva im acuten Stadium der Krankheit fest. Erst wenn die heftigen entzündlichen Erscheinungen durch ein streng antiphlogistisches Verfahren beseitigt waren, oder bei von vornherein chronischem Verlaufe kamen verschiedene Topica, namentlich der Höllenstein, in Anwendung[2]).

Eine neue Wendung kam in die Therapie der contagiösen Augenentzündung durch die von einem niederländischen Militärarzte, Dr. *Kerst*[3]), ausgehende sogenannte Abortivbehandlung der Augenblennorrhoe durch energische Kauterisation der Lidbindehaut mit dem Lapisstift. Dieses Verfahren ergab *Kerst* unerwartet günstige Resultate und fand bei mehreren niederländischen Militärärzten Nachahmung. Als besonders eifriger Vertheidiger desselben trat der niederländische Chirurgien-major *Carl Gobée* auf in seiner Schrift: Die sogen. ägyptisch-contagiöse Augenentzündung[4]), wodurch dieses „neue Curverfahren" erst in weiteren Kreisen bekannt wurde. *Gobée* hatte die Unzuverlässigkeit der bislang üblichen Behandlungsweise zur Genüge kennen gelernt und war überrascht durch die günstigen Erfolge der Lapisbehandlung. Ohne Zeit zu verlieren kauterisierte er sofort nachdrücklich die Bindehaut des oberen und unteren Lides mit dem Höllensteinstift. Die Kauterisation wurde je nach Umständen nach 8 bis 10 Stunden wiederholt.

[1]) Ueber die jetzt herrschende contagiöse, sogen. ägyptische Augenkrankheit. Essen 1824.

[2]) *R. Tschetirkin,* Ueber die Augenkrankheit, welche in der kaiserl. russ., activen Armee herrscht. Kalisch 1835.

P. Florio, Description historique, théorique et pratique de l'ophthalmie purul. observée de 1835 à 1839 dans l'hôpital militaire de St. Petersbourg. Paris 1841.

[3]) Heelkundige Mengelingen. Utrecht 1835. S. 237.

[4]) Leipzig 1841.

In manchen Fällen reichten drei Kauterisationen aus, um die Bindehaut zur Abschwellung zu bringen. Nebenbei legte er ein grosses Gewicht auf fleissiges Reinigen des Bindehautsackes vom eitrigen Sekret und gab innerlich Chinin mit Opium. Bei den höchsten Graden der Blennorrhoe[1]) glaubte er einen starken Aderlass zu Beginn der Cur nicht entbehren zu können. In chronischen Fällen, wo die Granulationen stärker hervortraten, betupfte *Gobée* die einzelnen Granulationen schwächer oder stärker mit einem zugespitzten Lapisstift und liess dann mittelst eines Pinsels Milch darüber fliessen. Die Kauterisationen wurden alle 2 bis 3 Tage wiederholt. Nach 14 Tagen bis 3 Wochen sei in der Regel die Behandlung zu Ende geführt.

Strikte Nachahmung in weiteren Kreisen scheint sein Curverfahren wohl nicht gewonnen zu haben; aber es gab ohne Zweifel mit den Anstoss, dass sich nun eine rationellere Anwendung des *salpetersauren Silbers* Bahn brach, welches sich bald den ersten Platz unter den Topica bei der Behandlung der contagiösen Augenentzündung errang. Namentlich waren es die belgischen Aerzte, welche den Touchierungen der Bindehaut mit Silbersalpeter sowohl in der Form als Stift, als auch in starken Lösungen das Wort redeten. *Hairion*, der sich um die bessere Erkenntniss unserer Krankheit nicht unwesentliche Verdienste erworben hat, wollte zwar das Argentum nitr. angewendet wissen als Agent modificateur und nicht als Agent destructeur, benützte aber bei der chronischen, sowie bei der acuten Form der Ophthalmie, bei frischen, wie veralteten Granulationen so starke Lösungen (zu gleichen Theilen mit Wasser oder 1 Th. Argentum nitr. auf 2 bis 3 Th. Wasser) und wiederholte ihre Application bei stärkerer Eiterung ein oder selbst mehrere Male im Tage, so dass doch wohl die zerstörende Wirkung mehr in den Vordergrund trat[2]). Andere wie *Gouzée*, *Thiry* und *Fallot* bedienten sich des Höllensteinstiftes. Auch *Thiry* nimmt für seine Behandlungsweise das Prädikat einer Médication modificatrice in Anspruch und sieht dieselbe an comme le traitement spécifique de l'affection granuleuse, quel que soit son siége, und glaubt nicht, dass dieselbe durch eine andere mit Vor-

[1]) Blennorrhoische und acut trachomatöse Erkrankungen wurden damals noch fast allgemein unter dem Namen der contagiösen oder ägyptischen Augenentzündung zusammengeworfen, ebenso chronisch-blennorrhoische Formen und das sogen. papilläre Trachom.

[2]) Nouvelles considérations pratiques sur l'ophth. de l'armée. Arch. belges de médecine militaire 1848; Tom. II. pag. 141.

theil ersetzt werden könne: verlangt aber, dass die Kauterisation tief sei und so zu sagen continuirlich, d. h. in kurzen Zwischenräumen wiederholt und gleichmässig über die ganze Oberfläche der kranken Conjunctiva vertheilt. Die Aetzung müsse in Action treten vom ersten Auftreten der Granulationen und die Heftigkeit entzündlicher Zufälle bilde keineswegs eine Gegenanzeige[1]). Auch *Fallot's* reiche Erfahrung geht dahin, dass man kräftig kauterisieren müsse und die sämmtlichen Granulationen der inneren Lidfläche auf einmal. Die Vorschrift, nur leicht zu touchieren, von so beachtenswerthen Seiten sie auch ausgehe, hält er vielmehr comme le résultat d'une spéculation de cabinet, que de l'observation des malades. Dennoch hat die Erfahrung seither ergeben, dass die Wahrheit auf Seite derjenigen stand, deren warnende Stimme *Fallot* als vom grünen Tisch ausgehend bespöttelte. Das Argentum nitr. hat seinen bevorzugten Platz unter den Heilmitteln der Granulationen und anderer Bindehautkrankheiten behauptet; aber wir wissen jetzt, dass es keineswegs ein Abortivmittel darstellt, als welches es die belgischen Aerzte namentlich eine Zeit lang ansahen, sondern dass es, in zweckmässiger Weise und im richtigen Stadium angewendet, geeignet ist, Schwellung und Hyperaemie der Schleimhaut wirksam zu vermindern, eine starke Secretion zu beschränken und die Resorption der pathologischen Einlagerungen zu befördern. Eine derartige Anschauung über die Wirkung der Caustica hat sich bei den Ophthalmologen allmälig mehr und mehr Bahn gebrochen; aber niemals sind die Indicationen, die Art der Wirkung und die Bedingungen, unter welchen der angestrebte Erfolg erreicht wird, in so klarer und präciser Weise vorgetragen worden, als es von *Albrecht v. Graefe* in seinem wahrhaft klassischen Aufsatz über die diphtheritische Conjunctivitis und die Anwendung des Causticum bei acuten Entzündungen[2]) geschehen ist. Die hier niedergelegten Grundsätze sind heut zu Tage zu bekannt — oder sollten es wenigstens sein —, als dass es nöthig wäre, hier näher darauf einzugehen. Nur den folgenden Satz möchte ich mir erlauben, wörtlich zu citiren: „Es irrt, wer glaubt, das Aetzmittel in den genannten Krankheiten sei unbedingt ein Abortivmittel: der richtige Standpunkt ist der, dass in jedem einzelnen Falle die Anwendung und Wiederholung des Causticums nach dem Charakter der Schleimhaut und deren Verhalten gegen die gebildete Eschara

[1]) Compte-rendu du Congrès d'ophthalm. de Bruxelles 1857. Paris 1858. pag. 343.

[2]) Arch. f. Ophth. I. 1. Abth. S. 168 ff. 1854.

zu reguliren ist“[1]). Die Lösung, die *v. Graefe* dabei im Sinne hatte, ist eine 2procentige. Schwache Silberlösungen (0,1—0,2 %), eingeträufelt, bringen die heilsamen Erfolge nicht hervor; sie schaden nur, indem sie ganz ungleichmässig wirken und den Reizzustand steigern, eine Erfahrungsthatsache, die leider heute noch von vielen Aerzten ignorirt wird. Bei starker Verdickung der Schleimhaut und gleichzeitig bestehender reichlicher Secretion ist es vortheilhaft, das Argentum nitr. als Stift zu gebrauchen, aber nicht, wie es früher üblich war, rein, sondern zu gleichen Theilen oder im Verhältniss von 1 zu 2 mit Kali nitricum versetzt, und dann gehörig mit Salzwasser abzuspülen[2]). Es hat diese Art der Anwendung den Vortheil, die Wirkung des Causticums strenger zu lokalisiren, während gleichzeitig die Intensität derselben je nach der Stärke des Andrückens des Stiftes zweckmässig angepasst werden kann.

V. Hasner scheint einer der Ersten gewesen zu sein, der auf den Gedanken kam, die ätzende Wirkung des Lapis infernalis durch Beimischung einer anderen Substanz abzuschwächen, ohne seiner Consistenz zu schaden[3]). Der hiesige Apotheker *Dittrich* schlug hierzu den Salpeter vor und brachte ein Präparat zu Stande, welches sich seither im Arzneischatz der Ophthalmologen allgemein eingebürgert hat unter dem Namen Lapis mitigatus. Uebrigens erwähnt schon *Gulz* in seinem Reisebericht aus Paris 1845, dass er bei *Demarres* und *Cunier* einen Lapis in Gebrauch gesehen habe, dessen Wirkung durch Zusatz von Kalisalpeter gemildert war[4]).

Neben dem salpetersauren Silber haben noch zwei andere Metallsalze mit Recht grossen Ruf bei der Behandlung der granulösen Bindehautentzündung sich erworben, *das schwefelsaure Kupfer* und *das essigsaure Blei.*

Das erstere haben wir schon oben unter den Aetzmitteln kennen gelernt, welche man früher anwendete, um die Wucherungen und Granulationen auf der Bindehaut zu zerstören.[5]) Später, etwa gegen Ende der vierziger Jahre, ist man mehr und mehr zur Erkenntniss gekommen, dass man mit dem Kupfervitriol nicht eine eigentliche Aetzung bezwecken dürfe, sondern seine kräftig adstringirende Eigenschaft zur Wirkung kommen lassen und durch einen gewissen Grad von Reizung die Resorption der pathologischen Einlagerungen der Schleimhaut bethätigen solle.

---

[1]) L. c., S. 205.

[2]) *V. Graefe* (l. c. S. 202, 206 u. 209) u. A.

[3]) Entwurf einer anatom. Begründung der Augenkrankheiten. Prag 1847.

[4]) Medic. Jahrbücher des österr. Staates. Jahrgang 1845. 52. Band, S. 381

[5]) S. S. 7.

Das Cuprum ist in den Fällen, wo die entzündliche Lockerung und starke Hyperaemie zurückgegangen ist, die schleimig eiterige Secretion sich bereits beträchtlich vermindert hat und es sich hauptsächlich um die Beseitigung der Hypertrophie der Bindehaut, namentlich einer starken Wucherung des Papillarkörpers handelt, in der Therapie des Trachoms wirklich unentbehrlich und kaum durch etwas Besseres zu ersetzen. *Gulz* erklärt 1850 die Wirkung des schwefelsauren Kupferoxyds „nach tausendfältiger Erfahrung als eine fast specifische[1]). Auch der schon oft genannte, vielerfahrene Militärarzt *J. B. Müller* anerkannte auf dem ersten internationalen Ophthalmologencongress zu Brüssel[2]), 1857, die äusserst günstige Wirkung des Kupfersulfats, wenn es gleich nach Ablauf des acut-entzündlichen Stadiums angewendet wurde und erklärt es in diesen Fällen überlegen dem salpetersauren Silber, welches damals von den meisten Rednern als souveraines Heilmittel gegen die Granulationen proclamirt wurde. Es ist bei Anwendung des Blausteins recht wichtig, auch die obere Uebergangsfalte zu touchieren, indem man den glatten, von zwei Seiten flach zugeschliffenen Krystall unter dem convexen Rand des umgestülpten, oberen Lides in den oberen Blindsack vorschiebt. Dass unter der Kupferbehandlung auch ein nicht zu dichter Pannus sich prompt zurückbildet, ist bekannt; nur muss man streng darauf Acht haben, ob nicht Hornhautgeschwürchen, wie sie nicht selten am unteren Rand des Pannus auftreten, vorhanden sind, in welchem Falle das Cuprum durchaus nicht vertragen wird. Andere Anwendungsweisen des schwefelsauren Kupferoxyds, als Tropfwasser oder in Salbenform[3]) halte ich nicht für empfehlenswerth. Zum häuslichen Gebrauch den Kranken mitgegeben, kann es unter Umständen bedenkliche Zustände zur Folge haben. *Warlomont's* Vorschlag, bei üppig wuchernden Granulationen eine dicke Lage fein gepulverten Kupfervitriols auf die Conjunctiva aufzutragen[4]), hat glücklicher Weise wenig Nachahmer gefunden.

Das neutrale essigsaure Blei ist bei der Behandlung des

---

[1]) Die sogen. ägyptische Augenentzündung etc. Wien 1850. S. 119.

[2]) Compte-rendu du Congrés d'ophthalmologie, publié par le Dr. Warlomont. Paris 1858. pag. 295.

[3]) *Mannhardt,* damals in Constantinopel, rühmte sehr eine Kupfer-Glycerinsalbe (0,15 bis 0,25 auf 5,0), welche er „zunächst aus Bequemlichkeitsrücksichten, da die grosse Zahl der Trachomkranken eine manuelle Behandlung unmöglich machte, einführte". Arch. f. Ophthalm. XIV., 3. Abth., S. 35. 1868

[4]) Klin. Mtbl. f. Augenhk. 1863. S. 493.

Trachoms sowohl in Lösungen, als in Pulverform in Anwendung gekommen. In letzterer Form wurde es von dem belgischen Militärarzt *Buys* in Aufnahme gebracht. Der fein gepulverte Bleizucker wurde mittelst eines in Wasser befeuchteten Pinsels in ziemlich dicker Schicht nach und nach auf die Bindehaut der Lider und der Uebergangsfalte in ihrer ganzen Ausdehnung aufgetragen und die Procedur je nach der Empfindung des Kranken nach 4, 6, 8 oder mehr Tagen wiederholt[1]). Die Erfolge dieser Behandlungsweise gegen die chronischen, ohne Secretion einhergehenden Granulationen wurden von *Buys* und anderen belgischen Aerzten, besonders von *Warlomont*, aber auch von einigen ausländischen, so dem dänischen Militärarzt und Professor *Bendz*[2]) als ganz ausserordentliche hingestellt. Genauer betrachtet, hat dieses Verfahren aber seine ernsten Nachtheile; denn der Bleizucker wirkt, trotzdem der Schorf lange Zeit auf der Schleimhaut haften bleibt und als Fremdkörper reizt, doch nur oberflächlich, hindert keineswegs die Bildung neuer Follikel und schützt ebensowenig vor Rückfällen, ganz abgesehen von der Gefahr der Bleiincrustation von Hornhautgeschwüren, auf welche *Buys* geradezu das Pulver zu appliciren empfiehlt. In dieser Form ist daher die Anwendung des neutralen essigsauren Bleis vollkommen aufgegeben worden. In Lösungen aber von 1 bis 2 Procent, als Pinselwasser auf die Bindehaut aufgetragen und nach wenigen Sekunden mit Wasser abgespült, kann es bei frischen Formen und in leichteren Fällen, wenn die Hyperaemie mässig und die Schleimhautschwellung mehr durch seröses Transsudat bedingt erscheint, die Follikel, namentlich in der Uebergangsfalte, deutlich hervortreten und die Secretion nur gering ist, oft mit grossem Vortheil verwendet werden. Bei der sogenannten Conjunctivitis follicularis hat sich mir das „Plumbum aceticum perfecte neutr." als Pinselwasser sowohl, als auch als Salbe (0,3 ad 10,0) bestens bewährt. Wenn man in der Lage ist, die hygienischen Verhältnisse zu verbessern, so reichen übrigens hierbei bisweilen schon öfters am Tage wiederholte Borsäurewaschungen aus.

An dieser Stelle ist auch der *Aqua Chlori* zu gedenken, welche *A. v. Graefe* als Topicum bei frischen Granulationen in

---

[1]) Archives belges de méd. milit. Tome XII., pag. 378. 1853. Ce n'est pas au chirurgien de déterminer l'opportunité d'une nouvelle action; c'est le malade lui-même qui en reconnaît le besoin, par le retour de la sensation incommode qu'il éprouvait.

[2]) L. c., pag. 255.

solchen Fällen mit Vortheil verwendete, wo wegen des vorhandenen Reizzustandes die metallischen Pinselwässer noch nicht vertragen werden[1]).

Das salpatersaure Silber, der Kupfervitriol und das essigsaure Blei haben sich von allen Topica bei der Behandlung der verschiedenen Stadien und Formen des Trachoms mit Recht den besten Ruf erworben und sie sind es, welche in den letzten drei oder vier Jahrzehnten wohl in allen civilisirten Ländern der alten und neuen Welt bei der medicamentösen Therapie des Trachoms, wenn nicht ausschliesslich, so doch vorwiegend verwendet wurden. Gewiss ist, dass damit viele Trachome wirklich geheilt, d. h. zu einem günstigen Ablauf geführt und Rückfälle dauernd verhütet worden sind. *Jacobson* ging entschieden zu weit, wenn er in seinen Beiträgen zur Pathologie des Auges, 1888, erklärte, dass er „des Pinselns gründlich müde" und des Vertrauens zu Medicamenten völlig bar, jede medicamentöse Therapie beim Trachom verwerfe und sein Heil einzig in der operativen Behandlung suche[2]). Allerdings wird sich kein einigermassen erfahrener Augenarzt verhehlen, dass bei der medicamentösen Behandlung des Trachoms ein grosser Aufwand an Zeit, Geduld und Ausdauer von Seiten des Patienten, wie des Arztes erforderlich ist, um das Resultat zu erreichen, welches das Ziel jeder Therapie sein muss, die gründliche Heilung. Daran eben scheitert in so zahlreichen Fällen die radikale Behandlung des Trachoms, daher rühren die häufigen Klagen über Rückfälle, daher die grosse Schwierigkeit, ja ich möchte sagen Unmöglichkeit, die Krankheit in verseuchten Orten auszurotten, dass die Patienten vorzeitig aus der Behandlung entlassen werden oder, sobald die subjectiven Beschwerden sich gemildert haben und eine etwa vorhandene Sehstörung beseitigt ist, der Behandlung sich entziehen oder wegen Armuth oder häuslicher Verhältnisse überhaupt gar nicht in der Lage sind, Monate lang in ambulatorische Behandlung zu kommen oder in einer Heilanstalt zu verweilen. Dass mit Salben oder Tropfwässern, welche man den Kranken etwa nach Hause mitgiebt, wenig oder nichts genützt wird, dürfte trotz der gegentheiligen Versicherungen *Mannhardt's*[3]), *v. Oettingen's*[4]) und Anderer wohl heute von Niemand mehr ernstlich

[1]) Arch. f. Ophthalm. X. B., 2. Abth. S. 197.

[2]) S. 81.

[3]) l. c.

[4]) Die ophthalmolog. Klinik Dorpats in den drei ersten Jahren ihres Bestehens 1871. S. 38.

in Zweifel gezogen werden: denn abgesehen davon, dass, wie schon oben erwähnt, eine Kupfersalbe, wenn ihre Anwendung nicht sorgfältig überwacht wird, arges Unheil anrichten kann[1]), so wird die Application der Medicamente von indolenten Kranken meist ganz unregelmässig und nicht selten in unzweckmässiger oder ungenügender Weise vorgenommen; endlich verbleiben die Kranken unter den schädlichen, hygienischen Verhältnissen, welchen sie in einer gut eingerichteten und sorgfältig geleiteten Heilanstalt entzogen sind. Diese Schwierigkeiten traten mir in ihrer ganzen Krassheit entgegen, als ich 1876 die damals eben errichtete Universitätsaugenklinik in Giessen übernahm. Ich fand dort ganze Dörfer verseucht und in manchen Bauernfamilien sämmtliche Glieder vom Grossvater an bis zu drei- und vierjährigen Kindern herab von der Krankheit in verschiedenen Stadien und Formen ergriffen.

Nach solchen und ähnlichen Erfahrungen ist gewiss bei so Manchem das Bedürfniss lebhaft geworden, die Dauer der Behandlung möglichst abzukürzen, ohne jedoch Residuen der Krankheit in irgend einem Schlupfwinkel des Bindehautsackes zurückzulassen. Schon *J. B. Müller* hatte richtig erkannt und in seinen „Erfahrungssätzen" ausgesprochen, dass, so lange sich nur noch irgend etwas specifisch krankhaft Verändertes in der Conjunctiva palpebr. vorfinde, besonders aber so lange vermehrte schleimig-eiterige Absonderung bestehe, die Krankheit für Andere mittheilbar ist und auch für den Träger selbst noch verderblich werden kann[2]). Aehnlich, wenn auch minder präcis, haben sich *Rust*[3]) und Andere ausgedrückt und *Van Lil* war vielleicht der Erste, der mit Nachdruck darauf aufmerksam machte, dass die obere Uebergangsfalte jener Schlupfwinkel sei, wo „die Granulationen" der Beobachtung und der Behandlung sich entzögen und dass von da die Recidiven meist ihren Ausgang nähmen[4]).

Nachdem sich die Ueberzeugung mehr und mehr befestigt hatte, dass die sulzigen, froschlaichartigen Einlagerungen, die „vesiculären" oder „glandulären Granulationen", die sogen. Trachomkörner als das eigentlich specifische Element des trachomatösen Processes anzusehen seien, lag es nahe, *durch eine raschere Beseitigung dieser*

[1]) Wird auch von *v. Oettingen* zugegeben, l. c.

[2]) Erfahrungssätze über die contagiöse oder ägypt. Augenentzündung. Mainz 1821.

[3]) l. c. S. 239.

[4]) Archives belges de méd. milit. T. IV. 1849, pag. 275.

Einlagerungen eine Abkürzung des Krankheitsverlaufes und eine radicale Heilung anzustreben. Der Augenarzt, *Dr. Pilz*[1]), in Prag war der Erste, welcher diese Idee practisch verwerthete und 1854 ein Verfahren beschrieb, welches sicher schon damals mehr Anerkennung und Nachahmung gefunden haben würde, wäre die ophthalmologische Welt nicht so allgemein beherrscht gewesen durch den an und für sich unzweifelhaft richtigen Grundsatz von der modificirenden, umstimmenden Wirkung der anzuwendenden Topica, einem Grundsatz, den wir oben als einen wesentlichen Fortschritt in der Therapie des Trachoms bezeichnet haben, da dadurch den abortiven Aetzungen ein Ende gemacht wurde. *Pilz* excidirte durch einen tief geführten Schnitt mittelst einer geraden oder gekrümmten Scheere die einzelnen Körner aus der Tiefe der Bindehaut und zwar vorwaltend die im oberen und unteren Uebergangstheile sitzenden, aber auch diejenigen, welche zuweilen auf der halbmondförmigen Falte vorkamen. Er hatte die Beobachtung gemacht, wie neuerdings auch *Schneller* u. A., dass die Excision der Körner im Uebergangstheile genüge, um auch die in der Lidbindehaut sitzenden sich verkleinern und schwinden zu sehen. Vorsichtig, wie er war, schnitt *Pilz* auf einmal nie mehr, als ein bis zwei Körner aus und wiederholte das Verfahren jeden zweiten oder dritten Tag; dabei liess er jedes Mal etwas nachbluten. Bei ganz frischem Trachom reichte das Anritzen der Körner mit einer Staarnadel aus, um den sulzigen Inhalt austreten zu machen. War nach Verschwinden der Körner noch ein höherer Grad gelatinöser Infiltration der Tarsalbindehaut des oberen Lides zurückgeblieben, so machte er am convexen Rande des umgestülpten Lides einige kurze Incisionen mit der Staarnadel, worauf sich eine sulzige Masse entleerte, eventuell durch Druck zum Austreten gebracht werden konnte. Leichte Touchirungen mit Cuprum sulfur. schlossen endlich die Behandlung ab. Die Resultate, die *Pilz* durch dieses Verfahren erzielte, waren nach seiner Aussage geradezu staunenswerth.

Noch viel weniger Anklang fand ein Versuch *Borelli's*, die alte, hippokratische Ophthalmoxysis in etwas modificirter Form wieder aufleben zu lassen, indem er ein aus Metallfäden gebildetes, bürstenartiges Instrument, Scardasso genannt, angab, mit welchem die Körner so zu sagen aus der Bindehaut herausgebürstet werden

[1]) Zur Therapie des Trachoms. Vierteljahrschr. f. d. pract. Heilkunde. 42. B. (XI. Jahrg.) S. 73.

sollten[1]). Nicht glücklicher waren *Anagnostakis* in Athen und *Fadda* mit ganz ähnlichen Vorschlägen. *Fadda's* Instrument bestand aus einer kleinen Metallplatte, die mit sehr feinen, reihenweise angeordneten Zähnchen besetzt war, und erhielt von seinem Erfinder den Namen Spianatore (von spianare, ebnen, abschleifen)[2]). In neuester Zeit ist eine solche Trachombürste noch einmal erfunden worden von *Th. v. Schröder* in St. Petersburg[3]) und es würde mich nicht wundern, wenn das Verfahren noch öfters da und dort auftauchte, gehen ja doch seine Wurzeln auf alte Volksgebräuche zurück, die im Orient, wie in den Ostseeländern (bei den Esthen) heimisch sind.

Ein anderes Verfahren, welches die isolirte Zerstörung der einzelnen Trachomfollikel bezweckt, ist *das Ausbrennen* derselben *mit dem Glühdraht oder einem feinen Thermocautère. Samelsohn*[4]) war der Erste, der diesen Weg einschlug und zugleich eine gute theoretische Motivirung gab für die Zulässigkeit seines Verfahrens, das sich ihm und nach ihm auch Anderen recht gut bewährte. In einer Sitzung wurde immer nur eine gewisse Anzahl Körner mit einem feinen Glühdraht kauterisirt und die Procedur nach Pausen von einer bis vier Wochen wiederholt. Während *Samelsohn*, *Fröhlich*[5]), *Wicherkiewicz*[6]), *Fieuzal*[7]), *Hirschmann* in Charkow[8]) u. A. die galvanokaustische Behandlung bei weiter vorgeschrittenen Trachomen mit mehr oder weniger zahlreichen, sulzigen Körnern vornahmen, üben *Reich* in Tifliss[9]) und Oberstabsarzt *Burchardt* in Berlin[10]), welchen beiden eine grosse Erfahrung zur Seite steht, die punktförmige Kauterisation der Follikel in wiederholten Sitzungen auch in den Anfangsstadien der folliculären Bindehautentzündung mit bestem Erfolge. *Dehenne* zieht den Thermocautère vor[11]). Es ist kein Zweifel, dass das Verfahren der isolirten Kauterisation

[1]) Giorn. d'Oftalmologia ital. Vol. 3. 1859.

[2]) L'Imparziale. 1870. No. 1.

[3]) St. Petersburger med. Wochenschr. 1888. No. 1.

[4]) Arch. f. Augen- und Ohrenheilkunde. III. B. 1. Abth. S. 123. 1873.

[5]) Klin. Mtbl. f. Augenheilk. 1884. S. 5 u. Arch. f. Augenheilk. XVI. B. 1886. S. 21.

[6]) Klin. Mtbl. 1886. S. 493.

[7]) Bulletin de la clinique nationale ophtalmol. de l'hospice des Quinze-Vingts. Tome V. pag. 155. 1887.

[8]) Ann. d'oculist. Tome LXXVII. pag. 263. 1877.

[9]) Klin. Mtbl. f. Augenheilk. 1888. S. 56.

[10]) Deutsche Militärärztl. Zeitschr. 1889. Heft 4.

[11]) Rev. d'oculistique. 1884. pag. 137.

der Trachomkörner wegen der Möglichkeit einer ganz lokalen Einwirkung mit Schonung der bloss entzündlich afficirten Nachbarschaft, wegen der Geringfügigkeit der Narbenbildung und der nur sehr mässigen Reaction, welche der kleinen Operation folgt[1]), sich zur Radicalbehandlung des Trachoms sehr wohl eignet und man verhältnissmässig rasch eine dauernde Heilung damit erzielen kann, vorausgesetzt, dass man die obere Uebergangsfalte in geeigneter Weise zur Ansicht bringt und auch hier die Follikel gründlich zerstört. Ich habe selbst das Verfahren wiederholt in frischeren Fällen angewendet und war mit den Resultaten recht wohl zufrieden. Der Galvanokaustik mit einer breiteren Platinplatte, wie sie *Korn*[2]) und später *Unterharnscheidt*[3]) empfahl, möchte ich jedoch nicht das Wort reden. Wegen der später auftretenden, hässlichen Narben, die auch *Just*[4]) nach diesem Verfahren gesehen hat, ist *Korn* selbst später zur punktförmigen Kauterisation nach *Samelsohn* übergegangen[5]).

Die elektrolytische Wirkung des galvanischen Stromes ist zur Behandlung des Trachoms schon mehr als einmal, namentlich von Italienern, herbeigezogen worden. In neuester Zeit hat *G. L. Johnson*[6]) ein Verfahren angegeben, welches sich durch besondere Complicirtheit auszeichnet. Die Operation muss in tiefer Narkose und bei Erkrankung aller vier Lider in zwei Sitzungen vorgenommen werden. Sie besteht darin, dass zunächst mit einem aus drei Klingen zusammengesetzten Messer eine grössere Anzahl entsprechend tiefer, von einem Augenwinkel zum andern gehender Scarificationen gemacht werden und dann eine mit zwei schmalen Platinplatten versehene Elektrode durch die vorher gemachten Furchen hindurchgezogen wird, wobei dicker Schaum von Wasserstoffgasblasen den Weg der Platten markirt. Zum Schlusse wird noch Calomel aufgestreut, eine β-Naphtholsalbe darüber gestrichen und ein Verband von dicken, feuchten Compressen angelegt, nöthigenfalls auch Eis applicirt. Ob dieses complicirte und ziemlich eingreifende Verfahren viele Nachahmer finden wird, scheint mir

---

[1]) *Burchardt* hat in manchen Fällen bis zu 50 Follikel an einem Lid in einer Sitzung cauterisirt und nur eine mässige, rasch vorübergehende Schwellung der Bindehaut darnach beobachtet. In grellem Gegensatze hierzu steht die Behauptung *Schneller's*, „dass das Brennen des Trachoms (mit Paquelin oder galvanokaustisch) eine nicht ganz geringe Reizung des Auges mit Lid- und Bindehautödem und Hornhautentzündung hervorruft (Arch. f. Ophthalm. B. XXXIII. 3. Abth. S. 131). Ich habe zwar nie die Galvanocaustik bei Trachom in solchem Umfange geübt, wie *Burchardt;* aber soweit meine Erfahrungen reichen, könnte ich *Schneller's* Angaben nicht bestätigen.

[2]) Berliner klin. Wochenschr. 1870. S. 221.

[3]) Klin. Mtbl. f. Augenheilk. 1883. S. 53.

[4]) Zweiter Bericht über die Augenheilanstalt zu Zittau. S. 6 und Klin. Mtbl. f. Augenheilk. 1883. S. 162.

[5]) Ibidem. S. 245.

[6]) Arch. f. Augenheilk. XXII. B. 1890. S. 80.

etwas zweifelhaft, um so mehr, als es nicht ganz leicht zu sein scheint, den Strom so zu wählen und so einwirken zu lassen, dass gerade der gewünschte Erfolg erreicht wird.

Die gegenwärtig bei einer operativen Behandlung des Trachoms am meisten geübten Verfahren sind *das Ausschneiden mehr oder weniger grosser Antheile der erkrankten Bindehaut, das Ausquetschen und Auskratzen der Follikel.*

Dass in den ersten Jahrzehnten nach dem Auftreten der Ophthalmia militaris in den europäischen Heeren das Wegschneiden der harten, warzigen oder fleischigen Granulationen, welche, bei dem Mangel einer entsprechenden Lokalbehandlung in den ersten Stadien der Krankheit, sehr häufig zurückblieben, gang und gebe war und auch die Excision grösserer, wuchernder und mit Granulationen besetzter Bindehautfalten von vorsichtigen Chirurgen, wie *Vetch, Eble, Himly* u. A. für zulässig erklärt, ja empfohlen wurde, haben wir bereits oben gesehen. In den folgenden drei Jahrzehnten kam das Ausschneiden, wenn wir absehen von vereinzelt gebliebenen Versuchen, wie die oben erwähnten von *Pilz*, ganz und gar ausser Uebung, ja es wurde überhaupt jede, auf operative Beseitigung der Granulationen abzielende Therapie als verwerflich proscribirt. Als einen der letzten Ausläufer dieser Richtung haben wir wohl den warnenden Ausruf anzusehen, welchen *Saemisch* an die Spitze des Kapitels über die Therapie der Conjunctivitis granulosa setzt[1]). Excisionen kleinerer, bis 1 cm langer und mehrere mm breiter Streifen aus der geschwellten, follikelbesetzten Bindehaut sind trotzdem von vielen Augenärzten, zum Theil nur zum Zweck histologischer Untersuchungen, ausgeführt worden und man hatte dabei Gelegenheit, sich zu überzeugen, dass dieselben nicht allein ohne Schaden ertragen wurden, sondern oft von sichtlichem Nutzen sich erwiesen und die zurückbleibende lineare Narbe keinerlei Störung verursachte. Methodisch ausgebildet wurde das Verfahren aber erst von *Galezowski*, der im Jahre 1874 zum ersten Male über eine grössere Anzahl von Fällen berichtete, in welchen er die Excision der mit Granulationen besetzten Uebergangsfalte an einem oder beiden Lidern vorgenommen hatte[2]) Die obere Uebergangsfalte wurde nach Umstülpung des Lides mit einer besonders hierzu construirten Hackenpincette hervorgezogen. Drei Tage nach der Excision sollte die medicamentöse Behandlung wieder

[1]) Handbuch der gesammten Augenheilk. von *Graefe* und *Saemisch*. IV. B. 2. Th. S. 68.

[2]) Recueil d'opht. pag. 132.

aufgenommen werden. Es sind hauptsächlich die älteren Trachome mit stark entwickelten, folliculären Wucherungen, bei welchen das Verfahren zur Anwendung kommt. Im December 1878 konnte *Galezowski* der Société de chirurgie in Paris bereits über 227, nach seiner Methode operirte Fälle berichten, von denen 213 einen günstigen Erfolg hatten[1]). Jene narbigen Retractionen, welche beim spontanen Ablauf des Trachoms so häufig sind, seien bei seinen Operirten nicht eingetreten. Grossen Beifalls hatte sich *Galezowski's* Methode der Trachombehandlung von Seiten dieser Gesellschaft eben nicht zu erfreuen; es wurden verschiedene Einwendungen gemacht und allerhand Befürchtungen ausgesprochen. Um diese zu entkräften, liess er später wiederholt durch seine Schüler über die Operation Mittheilungen machen. *Brachet* berichtete 1882 über einen Kranken, bei welchem vor 7 Jahren die Uebergangsfalten excidirt worden waren. Derselbe ist vollkommen geheilt geblieben, die Bewegungen des Augapfels waren nach keiner Richtung hin gehemmt, die Lider standen gut und zeigten keine Deformation[2])

In Deutschland war es *Heisrath*, damals Assistent an der Königsberger Universitäts-Klinik, welcher, veranlasst durch die auffallend günstige Heilung eines die ganze Breite des Tarsus einnehmenden, etwa 4 mm hohen Substanzverlustes, den *Jacobson* zum Zweck mikroskopischer Untersuchung durch Ausschneiden eines Knorpelstreifens erzeugt hatte[3]), die Methode der Excision des Uebergangstheils mit Einschluss eines mehr oder weniger breiten Stückes vom Tarsus an einem grossen Materiale ausbildete und empfahl[4]). Die Indication zu dieser Operation geben nach *Heisrath* vor Allem diejenigen Fälle ab, bei welchen der trachomatöse Process bereits grosse Fortschritte gemacht hat, einerseits wo zahlreiche tiefsitzende Körner in der Conjunctiva des oberen Lides eingebettet sind, bei nur mässiger Wulstung und Hyperaemie der Uebergangsfalten, und in späteren Stadien oft das Bild der sogenannten sulzigen Degeneration der Bindehaut eintritt mit Verkrümmung des Tarsus, andererseits bei Formen, die mit stark ent-

---

[1]) Progrès méd. No. 49.

[2]) Recueil d'opht. 1882. No. 2. pag. 69. Weitere Berichte stammen von *Aguilar Blanch*, Revista de Ciencias medicas. Barcelona 1882, dann von *Parisotti*, Recueil d'ophtalm. 1883. No. 5 und 6, pag. 250 und 321, und von *Wukchewitsch*, Thèse de doctorat. Paris 1884.

[3]) Beiträge zur Pathologie des Auges von *J. Jacobson*. 1888, S. 84.

[4]) Berliner kl. Wochenschr. 1882, No. 28, 29 und 30.

zündlichen Erscheinungen einhergehen und zu beträchtlicher Wucherung des Uebergangstheils und zu Papillarhypertrophie führen. Ein Mitergriffensein der Cornea mache den Eingriff um so dringlicher. Ja selbst bei stark ausgebildeten Narben mit hochgradiger Schrumpfung des Tarsus sollen die Excisionen, nachdem durch eine geeignete Lidoperation die Stellung des Lides corrigirt ist, letztere keineswegs ungünstig beeinflussen, sondern vielmehr für die Rückbildung des krankhaften Zustandes der Lider sowohl, als auch der Hornhaut vorzügliche Dienste leisten. *Richter* geht noch weiter und proclamirt die *Heisrath*'sche Operation als das allein zutreffende Verfahren beim trachomatösen Entropium[1]). Die Grösse des excidirten Stückes der Bandscheibe des oberen Lides kann ohne Bedenken $1^1/_2 - 2$ cm in der Länge und $1 - 1^1/_2$ cm in der Höhe betragen. Nöthigenfalls darf so viel vom Tarsus weggenommen werden, dass nur mehr ein $4 - 5$ mm breiter Streifen entlang dem freien Lidrande als Stütze des Lides zurück bleibt. Ursprünglich legte *Heisrath* keine Naht an; seit einigen Jahren vereinigt er aber den Rest der Uebergangsfalte, bezw. die Conjunctiva bulbi mit dem stehen gebliebenen Streifen am Lidrande. Am unteren Lide hat *Heisrath* nur bei besonders starker Schwellung und dicken, wuchernden Granulationen die Abtragung der am meisten prominenten Wülste vorgenommen. Nach *Richter's* Angabe sollen sich nach Ausschneidung der oberen Uebergangsfalte und eines Theiles des Tarsus die folliculären Wucherungen am unteren Lide unter der gewöhnlichen medicamentösen Behandlung in der Regel schnell zurückbilden[2]). In der Excision der Bandscheibe des oberen Lides scheint aber *Heisrath*, den Mittheilungen *Richter's* zu Folge, in der letzten Zeit noch weiter gegangen zu sein, als ursprünglich. Der letztere sagt nämlich, dass *Heisrath* den Tarsus nur in den recht seltenen Fällen völlig stehen lässt, in denen allein die Uebergangsfalte Sitz der pathologischen Veränderungen ist und die Conjunctiva tarsi, weil normal, einer Entfernung nicht bedarf. Da man aber, wenn der trachomatöse Process die Tarsalbindehaut bereits ergriffen hat, nicht wissen könne, ob der Tarsus noch frei ist, werde man, „wenn man Recidive von Seiten des Knorpels vermeiden wolle, stets seine Entfernung mit der Conjunctiva tarsi vornehmen müssen, selbst wenn er scheinbar gesund ist". „Es sei sogar, nur um dem Lide die richtige Stellung und Funktionsfähigkeit zu erhalten, auch da

[1]) Arch. f. Ophthalm. XXXI. B., 4. Abth., S. 82. 1885.
[2]) l. c. S. 83.

die Herausnahme des Knorpels indicirt, wo man bei frischer Erkrankung noch auf Integrität desselben schliessen könne, vorausgesetzt, dass die Conjunctiva tarsi afficirt sei und excidirt werden solle“ [1]). Derartige Uebertreibungen, welche auf einem völligen Missverstehen der pathologisch-anatomischen Vorgänge im Verlaufe des Trachoms beruhen, sind meiner Meinung nach nur geeignet, die Methode selbst in Misscredit zu bringen. *Jacobson*[2]) und *Vossius*[3]), beide warme Vertheidiger der Excision der Uebergangsfalte mit Einschluss eines Streifens Tarsalgewebe, haben sich von solchen Extremen fern gehalten; sie nehmen ein mehr oder weniger breites Stück des Tarsus nur weg, wenn er wirklich erkrankt ist, excidiren aber folgerichtig auch das mit Follikeln besetzte Gebiet der unteren Uebergangsfalte.

Schneller[4]) in Danzig, ausgehend von *Heisrath's* Operationsverfahren, beschränkte sich darauf, die Uebergangsfalte allein zu excidiren im ganzen Umfange, so weit sie erkrankt, nicht narbig degenerirt ist, aber nicht bloss die obere, sondern auch die des unteren Lides. Eine nach dem Muster der Demarres'schen eigens construirte Klemmpincette sollte das Verfahren einfacher und gefahrlos machen. *Eversbusch*[5]) und *Schnabel*[6]) üben mit einigen kleinen Modificationen dieselbe Methode; vereinigen aber, im Gegensatze zu *Schneller*, die Wundränder durch Suturen.

Die Vorzüge, welche der Methode der Bindehautexcisionen nachgerühmt werden, bestehen erstens in einer beträchtlichen Abkürzung der Behandlungsdauer. In nicht complicirten Fällen können die Kranken in 3 bis 4 Wochen nach dem Eingriffe wieder arbeitsfähig sein. Zweitens haben alle Beobachter, auch schon *Pilz*[7]), die Erfahrung gemacht, dass nach der Excision die auf der Lidbindehaut noch zurückgebliebenen Trachomfollikel sich im weiteren Verlaufe allmälig zurückbilden. Drittens werden etwa bestehende Hornhauterkrankungen und Reizzustände durch die Excision sehr

---

[1]) l. c., S. 80 und 81.

[2]) Beiträge zur Pathologie des Auges, 1888, S. 82.

[3]) Sitzungsber. der ophtalm. Gesellsch. in Heidelberg, 1885, S. 186, Grundriss der Augenhk., 1888, S. 156 und Therap. Monatsh., 1889, Heft 6 und 7.

[4]) Arch. f. Ophth. XXX. B., 4. Abth. 1884. S. 131 u. XXXIII. B., 3. Abth. S. 113, 1887.

[5]) *Stobaeus,* Ueber die neueren Behandlungen des Trachoms. Dissert. 1886. u. Fortschr. d. Med. 1886, S. 700.

[6]) *Elschnig,* Zur operativen Behandlung des Trachoms. Wiener med Blätter, 1889, XII. Jahrg. No. 14 u. 15.

[7]) Siehe oben S. 18.

günstig beeinflusst und heilen oft überraschend schnell. Viertens sollen Recidiven darnach nur selten vorkommen und endlich fünftens heben alle Vertreter dieser Methoden mit besonderem Nachdruck hervor, dass nach correct ausgeführter Operation eine Stellungsanomalie der Lider dadurch nicht herbeigeführt wird und nie solche Narbenzüge zur Entwickelung kommen, welche subjective Beschwerden hervorriefen oder in Bezug auf die Beweglichkeit des Bulbus oder der Lider Störungen verursachten.

Nachdem ich kleinere Excisionen aus den geschwellten, mit Körnern besetzten Uebergangsfalten schon seit Jahren in grosser Zahl ausgeführt und, wie schon oben erwähnt, niemals einen ungünstigen Einfluss davon gesehen hatte, scheute ich mich nicht, angeregt durch die ermunternden Mittheilungen von *Heisrath*, *Schneller* und *Vossius*, die Uebergangsfalte, soweit sie Sitz follicularer Einlagerungen war, oft auch einen Theil der oberen Lidbindehaut mit Einschluss eines mehrere Millimeter breiten Streifens Tarsalgewebes und nöthigenfalls ein Stück der Plica semilunaris, wenn sie von Körnern strotzte, auszuschneiden Ich benützte einige Male die *Schneller*'sche Klemmpincette, fand es aber vortheilhafter, die zu entfernende Partie mit Pincette und Scheere zu umschneiden und sie dann vorsichtig von der Unterlage abzulösen. Suturen habe ich, wenigstens an der oberen Uebergangsfalte, in der Regel angelegt.

Meine Erfahrungen gestatten mir, die oben aufgezählten Vorzüge der Excisionsmethode wohl im Allgemeinen zu bestätigen. Dass sich nach der Operation die im Tarsaltheile gelegenen Follikel unter einer leichten medicamentösen Nachbehandlung zurückbilden, habe ich zwar auch beobachtet. Wenn man aber, um die Excision nicht allzu umfangreich zu machen, im Vertrauen auf den die Rückbildung der Granulationen begünstigenden Einfluss der Ausschneidungen und namentlich mit Rücksicht auf den Umstand, dass es nach *Heisrath* „fast in allen Fällen unnöthig sei, auch den unteren Bindehautsack einer operativen Therapie zu unterwerfen[1]),“ Follikelgruppen am unteren Lide oder auf dem bereits der Conjunctiva bulbi angehörigen Gebiete der Bindehaut oder auf der halbmondförmigen Falte zurücklässt und der Kranke aus der Behandlung austritt, bevor diese durch eine geeignete medicamentöse Behandlung vollständig zum Schwinden gebracht

[1]) Siehe *Richter's* Aufsatz über die Behandlung der Conjunctivitis granulosa durch Excision im Arch. f. Ophth., XXXI. B, 4. Abth. S. 82 unten.

worden sind, um wieder in seine früheren Verhältnisse zurückzukehren, so sind schlimme Rückfälle nicht ausgeschlossen.

Derjenige Punkt, auf welchen die hauptsächlichsten Angriffe gegen die Excisionsmethoden gerichtet sind, ist die durch die Operation gesetzte Verkleinerung des Bindehautsackes. Man sprach die Befürchtung aus, dass die durch die Excision eingeleitete Narbenbildung umfangreicher ausfallen würde, als die dem trachomatösen Process an und für sich zukommende narbige Schrumpfung; man behauptete, dass ein mangelhaftes Heben des oberen Lides, eine Beschränkung in den Bewegungen des Augapfels und der Lider, ja selbst eine nicht unwesentliche kosmetische Störung unausbleibliche Folgen der Excision der Uebergangsfalten seien[1]). Ich habe die Ueberzeugung gewonnen, dass diese Vorwürfe im Grossen und Ganzen nicht gerechtfertigt sind. Sie scheinen wohl von solchen auszugehen, welche die Operation selbst nie gemacht, noch auch Kranke gesehen haben, bei denen die Excision von kunstgeübter Hand ausgeführt worden war.

Dass die Ausschneidung von 2 bis 5 mm breiten Falten aus dem geschwellten, mit Follikeln dicht besetzten Uebergangstheile keine nennenswerthe Störung zur Folge haben kann, auch wenn sie an beiden Lidern vorgenommen wird, leuchtet von selbst ein, wenn man bedenkt, dass die Schleimhautoberfläche durch die Schwellung beträchtlich vergrössert ist und die Breite des excidirten Stückes, auf die Verhältnisse der normalen Bindehaut reducirt, nicht viel mehr als 1 bis 2 mm ausmachen dürfte. Aber auch umfangreichere Excisionen, welche nur bei bereits weiter vorgeschrittenen Trachomen in Frage kommen, ziehen keineswegs die gefürchteten Folgezustände nach sich, vorausgesetzt, dass die Excision die oben angedeuteten Grenzen nicht überschreitet und man darauf achtet, dass die Schnittführung oberflächlich sei und die Levatorsehne und ihre Insertion intakt bleibe. Unter solchen Umständen kommt eine Ptosis nie vor; vielmehr sieht man eine Erweiterung der Lidspalte durch Hebung des vorher herabgesunkenen oberen Lides. Ganz richtig bemerkt *Vossius*, dass durch die Operation eine Annäherung der Levatorinsertion an den freien Lidrand bewirkt werde, welche gewissermaassen einer Vorlagerung des Muskels gleichkomme[2]). Nichts desto weniger kann das Auge gehörig geschlossen werden. Auch das kosmetische Aussehen ist

---

[1]) *Saemisch*, l. c., *Hotz*, Arch. f. Augenhlk., XVI. B. S. 412, u. A.

[2]) Sitzungsber. d. ophthalm. Ges. Heidelberg 1885. S. 195.

zweifellos viel besser, als bei abgelaufenen, höhergradigen Trachomen, auch wenn diese nicht zu Trichiasis geführt hatten oder eine solche in kunstgerechter Weise beseitigt worden ist.

Dass also die Excisionsmethode einen wesentlichen Fortschritt in der Behandlungsweise des Trachoms darstellt, kann nach meiner Ueberzeugung nicht in Abrede gestellt werden. Eine andere Frage ist die, ob dasselbe Ziel, eine raschere und radicale Heilung des Trachoms, d. i. Verhütung der traurigen Endausgänge und Vermeidung von Recidiven, sowie eine günstige Beeinflussung etwa vorhandener Hornhautaffectionen nicht auf einfachere, den Grundsätzen einer conservativen Chirurgie mehr entsprechende Weise erreicht werden könne. Ich glaube, diese Frage entschieden mit Ja beantworten zu müssen und bin deshalb zu einem anderen Verfahren übergegangen; welches weiter unten geschildert werden soll und sich mir auf das Trefflichste bewährt hat. Der Vorwurf kann nämlich der Excisionsmethode nicht erspart werden, dass, wenn man sich auch möglichst genau an die Grenzen des Erkrankten hält und die Schnitte oberflächlich führt, nicht bloss das entfernt wird, was entfernt werden soll, nämlich die specifische Neubildung des trachomatösen Processes, die Follikel, sondern auch das dazwischen und darunter liegende Gewebe, welches zwar ebenfalls erkrankt ist, dessen pathologische Veränderungen aber secundärer Natur und einer Rückbildung, bis zu einem gewissen Grade wenigstens, fähig sind. Was *Richter* auf Grund unzutreffender, pathologisch-anatomischer Vorstellungen zu Gunsten der Excisionsmethode besonders hervorheben zu müssen glaubt, dass „möglichst alles Krankhafte, also nicht nur die einzelnen Neubildungen, sondern auch die sie umgebende, fast ausnahmslos mitergriffene Conjunctiva und eventuell der Tarsus, wenn seine Bindehaut betheiligt ist, entfernt werden", ist gerade dasjenige, was dieser Methode am meisten zum Vorwurf zu machen ist. Wenn wir daran festhalten, dass es die Follikel sind, in welchen sich eine Reihe wichtiger, für den Verlauf und Ausgang des Processes Ausschlag gebender, pathologisch-anatomischer Vorgänge abspielen, dass sie es sind, durch deren Einlagerung nicht nur die umgebende Schleimhaut in mechanischer Weise geschädigt wird, sondern von welchen auch der specifische Reiz ausgeht, der die Wucherung des adenoiden Gewebes und die Bindegewebsneubildung von Seiten der fixen Elemente der Gerüstsubstanz anregt, so scheint es mir die wohl begründete Aufgabe einer rationellen Trachomtherapie zu sein, eine möglichst frühzeitige und vollständige Beseitigung der follicularen Einlage-

rungen bei möglichster Schonung der übrigen Gewebsbestandtheile anzustreben. Schon der von *Pilz* eingeschlagene Weg wies nach solchem Ziele; dasselbe hatten die Vertheidiger der galvanokaustischen Behandlung im Auge. Auch das von *Cuignet*[1]) bei Gelegenheit der Schilderung der enormen Trachomverbreitung in Algier im Jahre 1872 erwähnte und empfohlene, von *Leber* schon vorher[2]) und seit dem von vielen Anderen[3]) geübte Ausdrücken der Follikel bezweckte die isolirte Beseitigung der sulzigen Massen. Der Gedanke hierzu liegt in der That nahe, wenn man sieht, wie bei alten Trachomen beim Ektropioniren des oberen Lides die gespannte Follikeldecke stellenweise einreisst und der Inhalt comedonenartig sich entleert und schon ein mässiger Druck ausreicht, um noch mehr sulzige Massen zum Austreten zu bringen. Dieses Ausdrücken zwischen den Fingern oder dem Stiel eines Instruments und dem Finger, eventuell nach vorherigem Anritzen, ist jedoch nur anwendbar bei oberflächlichen, mehr oder weniger stark prominenten und dicht stehenden Follikeln, am besten bei älteren, mehr torpiden Formen des Trachoms. Um das Verfahren auch für weniger gut zugängliche Stellen verwendbar zu machen, bedienten sich Einige besonderer Pincetten oder Zangen. Aber kleinere und tiefer sitzende Follikel sind auf diese Weise nicht gut zu entleeren. Es ist daher das Verfahren des Ausquetschens wohl in vielen Fällen ein recht brauchbares Hilfsmittel, um die Behandlungsdauer abzukürzen und wird auch in der Regel gut vertragen; zu einer radicalen Therapie des Trachoms reicht es jedoch allein nicht aus. Auch ist der Eingriff trotz Cocaineinträufelung recht schmerzhaft und wird von den Meisten in einer Reihe von Sitzungen ausgeführt.

Wolfe in Glasgow[4]) macht bei follikelreichen Trachomen erst mit dem *Demarres*'schen Scarificateur eine Anzahl Einschnitte in die Bindehaut der Lider und der Uebergangsfalten und drückt dann die Körner zwischen den Fingern aus. Zwei Tage später

---

[1]) Annales d'ocul. Tome LXIX. pag. 78.

[2]) Sitzungsber. der ophthalm. Ges. in Heidelberg 1878. S. 21.

[3]) *E. Berlin*, Klin. Mtsbl. f, Augenhk. 1878. S. 358. *Mandelstamm*, Arch. f. Opthalm. B. XXIX. Abth. 1. S. 100. 1883. *Hotz*, Arch. f. Augenhk. B. XVI. S. 412. 1886. *Neujmin*, Jahresber. der Opth. f. 1886. S. 322. *Karwetzky*, ibid. 1887. S. 317. *Michel*, Lehrbuch d. Augenhk. I. Aufl. 1884. S. 242. II. Aufl. 1890. S. 208. *Kramsztyk*, Przeglad lek. 1888. *Wicherkiewicz*, Rev. générale d'ophthalm. T. VIII. 1889. pag. 259 u. Klin. Mtbl. f. Augenhk 1886. S. 492 und Andere.

[4]) On Diseases and Injuries of the Eye. London 1882. pag. 51.

wird Tanninsyrup[1]) auf die umgestülpten Lider eingestrichen, dann werden die Lider hervorgezogen und mit ihren Bindehautflächen tüchtig gegen einander gerieben. Das Verfahren wird, wenn nöthig, nach einiger Zeit wiederholt. *Wolfe* will davon gute Erfolge gesehen haben.

In neuester Zeit wurde das Verfahren des Ausquetschens der Granulationen von *Noyes* in solcher Weise ausgebildet, dass es gelingt, alle sulzigen Massen in einer Sitzung zu entfernen. Er bedient sich hierzu zweier nach Art einer starken Pincette gebauter Zangen, deren Branchen am freien Ende je einen im rechten Winkel abgebogenen, 14 mm langen und 3 mm breiten, löffelförmigen Ansatz tragen[2]). Die am besten dafür geeigneten Fälle sind solche „mit massenhaften sulzigen Körnern, welche bei umgestülpten Lidern ein Bild liefern, ähnlich der hervorgestülpten Mastdarmschleimhaut eines Pferdes nach der Defäcation." *Noyes* hat seitdem die andern Methoden der chirurgischen Behandlung des Trachoms, die Excision stark geschwellter Bindehautfalten aus dem Uebergangstheil und die Cauterisation der Körner auf der Conjunctiva tarsi mit dem Thermocautère, welche er in geeigneten Fällen öfters geübt hatte, gänzlich verlassen. Dieser ebenso erfahrene, als in seinem Urtheil vorsichtige Kliniker giebt an, mit seiner Methode manche Fälle in 10 Tagen vollständig geheilt zu haben. Andere erfordern einen Monat und mehr. Erst in einem Falle hat er eine Wiederbildung von Follikeln gesehen.

Anstatt des Ausdrückens der Körner ist auch das Auskratzen derselben mit einem scharfen Löffel von Einigen geübt worden. Der Erste, der vom scharfen Löffel zur Beseitigung der sulzigen Körner Gebrauch machte, ist wohl der verdienstvolle Kölner Chirurg *Bardenheuer*[3]). Andere, wie *Katzaurow*[4]) und *Peunow*[5]) bedienten sich dieses Verfahrens nur gelegentlich neben dem Ausquetschen und Ausschneiden oder einer medicamentösen Behandlung. Auch *Schneller* kratzt stark prominente Körner auf der Lidbindehaut mit dem scharfen Löffel aus, wenn ihre Rückbildung nach der Excision der Uebergangsfalte sich stark verzögert[6]). Dass

[1]) Acidi tannici Dr. 2, Syrup simpl. Unc. 1. In der Wärme entsteht eine klare Lösung.

[2]) A Text-book on Diseases of the Eye. New-York 1890. p. 321 u. Fig. 121 u. 122.

[3]) Indicationen zur Anwendung des scharfen Löffels. Köln 1877. S. 48 u. f.

[4]) *Wratsch*, 1883. No. 19 u. 20.

[5]) Westnik ophthalmologuii. 1888. I. pag. 1.

[6]) Arch. f. Ophth. B. XXX. 4. Abth. S. 139.

Settimo Cecchini auf das Auskratzen der Granulationen mit einem ovalen *Volkmann*'schen scharfen Löffel noch eine Cauterisation der ganzen Fläche mit dem reinen Höllensteinstift folgen lässt[1]), sei nur als Curiosum erwähnt.

Das Ausdrücken der Körner zwischen den Nägeln oder mittelst einer breiteren Pincette habe auch ich in geeigneten Fällen vielfach geübt, jedoch das Verfahren wegen der sehr beträchtlichen Schmerzhaftigkeit und der schon oben erwähnten Beschränkung seiner Verwendbarkeit nicht weiter cultivirt. Weniger schmerzhaft und an allen Stellen, wo Follikel nisten, anwendbar ist *das Anritzen der Follikeldecke mit einer Staarnadel und das Herausbefördern des Inhalts mit einem zart gebauten, scharfen Löffel.* Die Löffelchen, deren ich mich bediene, sind kreisrund, haben einen Durchmesser von 2 bis 4 mm und gut zugeschärfte Ränder. Wo eine einigermassen feste Unterlage da ist, also soweit die Follikel in der Tarsalbindehaut eingebettet sind, hat das Verfahren nicht die mindeste Schwierigkeit; ja am orbitalen Rande derselben tritt, wie bekannt, der sulzige Inhalt nach dem Einritzen unter leichtem Druck oft schon sofort aus. In den Uebergangsfalten dagegen, namentlich, wenn sie stärker geschwellt und gelockert sind, weicht das Gewebe aus und entziehen sich die Follikel der Einwirkung der Nadel und des Löffels. Ein einfacher Kunstgriff reicht jedoch aus, um auch hier leicht und vollständig zum Ziele zu gelangen. Man braucht nur mit einer zarten, aber sicher fassenden Hackenpincette eine Falte aufzuheben und etwas nach der einen oder anderen Seite anzuziehen, um in der nun gespannten Partie die Procedur sicher und leicht ausführen zu können. Indem man dann an einer anderen Stelle mit der Pincette anfasst und spannt und nöthigenfalls noch an einer dritten und vierten, so gelingt es ohne Schwierigkeit, die Körner im ganzen Bereiche des unteren Lides zu beseitigen. Ebenso ist an der halbmondförmigen Falte vorzugehen, falls sie Sitz follikulärer Wucherungen ist. Am oberen Lide ist es, wie schon wiederholt bemerkt, für eine radicale Behandlung unerlässlich, die Uebergangsfalte in ihrer ganzen Ausdehnung zur Ansicht zu bringen. Zu diesem Zwecke zog ich sie mit einer Hackenpincette hervor, übergab sie einem Assistenten und spannte mit einer andern gerade so wie am unteren Lide die Schleimhaut an, um das Anritzen und Auskratzen der Follikel gut durchführen zu können. Um das Verfahren am oberen Lide zu

[1]) Annali di Oftalmologia. Anno XV. pag. 356. 1886.

erleichtern und die Hand eines Gehilfen zu ersparen, liess mein Assistent, Herr Dr. *Herrnheiser* eine Pincette construiren, deren Bau aus der nebenstehenden Abbildung ersichtlich ist. Die Figur rechts stellt die Pincette in geschlossenem Zustande dar. Der Schluss geschieht in sehr handlicher Weise nach Art der jetzt gebräuchlichen Schieberpincetten. Die Enden der Branchen tragen je zwei divergirende Arme, welche nach Art feiner Hackenpincetten gebaut und um ein Charnier drehbar sind, so dass der Winkel, unter dem die Arme divergiren, vermittelst zweier genau correspondirender, rechts abgehender Ansätze beliebig vergrössert und verkleinert werden kann. Vermöge der die letzteren verbindenden Führung ist dafür gesorgt, dass in jeder Stellung die entsprechenden Enden der Arme beim Schliessen genau auf einander passen und die Zähne, wie bei jeder gut gearbeiteten Hackenpincette, ineinander greifen.

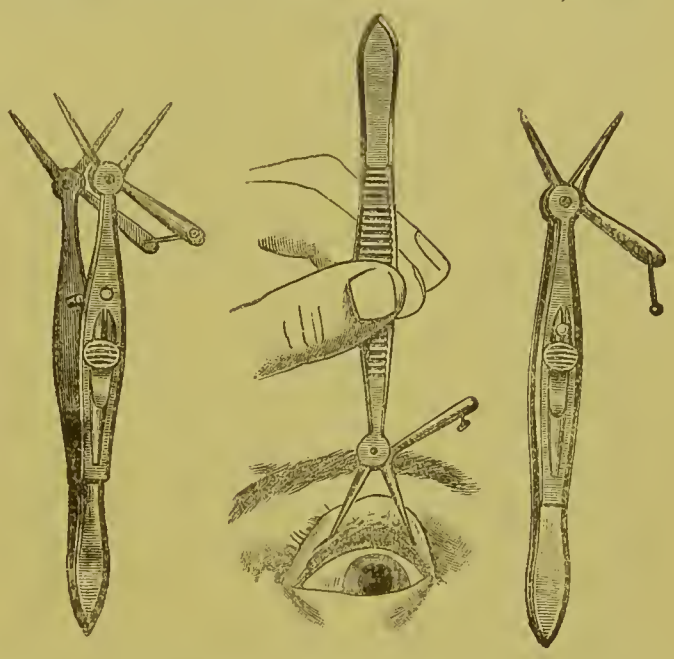

Die Pincette wird nun in geöffnetem Zustande so am orbitalen Rande des umgestülpten oberen Lides angelegt, dass die beiden gezähnten Enden der einen Branche an die hintere, die der anderen an die vordere Seite zu liegen kommen. Den Winkel stellt man, je nach der Länge des Tarsus, vorerst so, dass die Arme ungefähr unweit der beiden Augenwinkel angreifen. Ist hierauf die Pincette durch Vorschieben des Schiebers geschlossen. so genügt eine leichte Drehung der Hand so, dass das untere Ende der Pincette jetzt nach oben sieht (wie in der mittleren Figur dargestellt), um die Uebergangsfalte in ihrer ganzen Ausdehnung hervortreten zu lassen. Die Spannung lässt sich dann beliebig vermehren oder verringern, je nachdem man mit Hülfe des seitlichen Ansatzes den Winkel, unter dem die beiden gezähnten Enden divergiren, vergrössert oder verkleinert. Man übersieht nun das ganze erkrankte Gebiet, erkennt deutlich die Grenze der follicnlären Wucherung gegen die Conjunctiva bulbi zu und kann die Körner in der oben beschriebenen Weise sicher und vollständig

entfernen. Sollte beim Anlegen der Pincette am rechten oberen Lide der seitliche Ansatz wegen der Nase geniren, so kann man dieselbe ebenso bequem umgekehrt anlegen, so dass der Schieber nach rückwärts sieht.

Der Vorgang bei dieser kleinen Operation ist nun folgender: In leichten und frischeren Fällen und bei nicht allzu empfindlichen Patienten ist die lokale Anästhesie durch Cocain vollständig ausreichend. Sonst ziehe ich die Narkose vor, um die nöthigen Proceduren in aller Ruhe vornehmen zu können und sicher zu sein, dass keine Follikel in irgend einem Schlupfwinkel zurückgelassen worden sind. Denn ich betrachte es als einen wesentlichen Vorzug des in Rede stehenden Verfahrens, dass man Alles, was nach den oben auseinandergesetzten Grundsätzen entfernt werden soll, in einer Sitzung ohne Schwierigkeit zu beseitigen im Stande ist. Lässt sich voraussehen, dass die wenigen (2—3) Minuten, welche die Bromäthylnarcose anhält, zum Eingriffe ausreichen, so ziehe ich diese, namentlich bei jungen Leuten, vor. Sie hat sich uns auch bei Schieloperationen und Iridectomien an Kindern ausnahmslos bestens bewährt.

Nachdem etwa vorhandenes Sekret entfernt und die Bindehautoberfläche mittelst eines in eine schwache Sublimatlösung getauchten Wattebäuschchens gründlich abgewaschen worden ist, wird zunächst das untere Lid in Angriff genommen. Während ein Assistent das Lid in gut ektropionirter Stellung erhält, wird das ganze Feld in der oben beschriebenen Weise von Körnern gesäubert. Hierauf wird die Doppelpincette, wie oben angegeben, am oberen Lide angelegt, die Uebergangsfalte hervorgestülpt und werden alle in der letzteren, sowie am convexen Tarsalrande eingebetteten Körner angeritzt und ausgelöffelt. Schliesslich kommen noch die an der Tarsalfläche des oberen Lides befindlichen folliculären Bildungen an die Reihe, wobei die Pincette entbehrt werden kann. Bei alten Trachomen mit confluirenden Follikeln und mehr diffus gelatinöser Infiltration der Tarsalbindehaut in der Gegend des convexen Randes ist es gut, mit der Staarnadel etwas tiefer zu scarificiren; die hervorquellenden sulzigen Massen sind dann leicht mit dem Löffel vollständig zu entfernen. Die Blutung bei diesem Eingriffe ist eine verhältnissmässig geringe und steht bald. Nach beendeter Operation wird die Bindehautfläche der ectropionirten Lider reichlich mit einer 1 p. M. Sublimatlösung überrieselt. Hierauf werden kalte, nöthigenfalls auf Eis gekühlte Sublimatläppchen auf die geschlossenen Lider aufgelegt und die

Umschläge so lange fortgesetzt, als der Kranke die Kühlung angenehm findet. Die Schmerzen nach der Operation sind übrigens in der Regel nicht sehr beträchtlich. Die Reaction, welche derselben folgt, ist eine verhältnissmässig geringe, natürlich verschieden je nach der Schwere des Falles, bezw. der Ausdehnung und Intensität des Eingriffes. Nicht complicirte Fälle können sehr wohl ambulatorisch behandelt werden, auch wenn an allen vier Lidern operirt werden musste. Kranke mit mehr oder weniger zahlreichen, grösseren und kleineren Follikeln in den Uebergangsfalten und nur geringer Betheiligung der umgebenden Bindehaut sind schon wenige Minuten, nachdem sie vom Operationstisch aufgestanden sind, in der Lage, die Augen zu öffnen und allein nach Hause zu gehen. In solchen Fällen findet man am folgenden Tage nur geringe Schwellung und Röthung der Uebergangsfalten und an den Stellen, wo die Follikel ausgekratzt worden sind, einige Ecchymosen. Unter dem Gebrauch leichter Ausspülungen und Waschungen mit einer schwachen (1 : 5000) Sublimatlösung sind solche Patienten in wenigen Tagen so weit hergestellt, dass sie ihre gewöhnliche Arbeit wieder aufnehmen oder, wenn es sich um Schulkinder handelt, am Unterrichte wieder Theil nehmen können.

In schwereren Fällen mit mehr oder weniger massenhafter Follikelentwickelung in einer verdickten, mehr anämischen Bindehaut scheinen die Schmerzen nach der Operation ebenfalls nicht sehr beträchtlich zu sein und halten nicht lange an. Am folgenden Tage sind die Lider etwas geschwellt und die ausgekratzten Partien von einer graulichen Masse bedeckt. Nach 3—4 Tagen erscheint die Oberfläche gereinigt und wieder mit Epithel überzogen. An Stelle der Follikel sieht man dann an der Conjunctiva tarsi kleine, weissliche Narben und dazwischen röthliche Inselchen vom Papillarkörper der Bindehaut. Während zwischen den dicht gedrängten, strotzenden Körnern kaum mehr Spuren von Schleimhaut zu sehen waren, so zeigt sich jetzt, nach Entfernung der Follikel, dass diese Ueberreste im Stande waren, sich zu erholen, und eben jene zahlreichen, kleinen und grösseren, röthlichen Inseln darstellen.

Bei denjenigen Formen, bei welchen die oberen Lider, in allen Dimensionen vergrössert, schlaff herabhängen, die Bindehaut derselben von fleischrothen, zum Theil warzigen Granulationen bedeckt erscheint und die Uebergangsfalten, mehrere, parallele, vielfach gefurchte Wülste von gleichmässig schmutzigrother Farbe darstellend, die Follikeleinlagerungen wenig deutlich hervortreten lassen, ist es empfehlenswerth, bevor man an einen operativen Eingriff

geht, erst durch eine geeignete medicamentöse Behandlung die vermehrte eiterige Secretion und die Hyperämie der Bindehaut zum Rückgang zu bringen. Dies erreicht man am besten durch Touchirungen mit einer 2procentigen Silberlösung, die man nach einigen Tagen mit Sublimatbepinselungen (1 : 500)[1]) alterniren lässt, um dann ganz zu den Sublimattouchirungen überzugehen. Ist man einmal so weit gekommen, dass man die froschlaichartigen Einlagerungen deutlich hervortreten sieht, so ist der operative Eingriff am Platze und übt nun einen sehr günstigen Einfluss auf den weiteren Verlauf. Allerdings ist auch dann noch eine Nachbehandlung von einigen Wochen nöthig, um die noch restirende Hypertrophie der Bindehaut allmälig rückgängig zu machen. Nach anfänglichen Sublimatberieselungen mit einer Lösung von 1 zu 1000 leistet nun das alt bewährte Cuprum sulfur., mit Umsicht gebraucht, sehr gute Dienste. Die Touchirungen werden Anfangs täglich, dann jeden zweiten oder dritten Tag vorgenommen, eventuell abwechselnd mit Bestreichungen mit einem Alaunkrystall oder Einstreuung von Tannin. Dieses letztere Heilmittel schliesst in der Regel die Behandlung ab. Ich gebrauche das *Tannin* in der von *Wicherkiewicz* vorgeschlagenen Form als Streupulver, mit 3 Theilen Borsäure gemischt und feinst pulverisirt[2]), oder als Salbe (1 : 3 : 10), täglich einmal applicirt. Diese letztere kann den Kranken schliesslich nach Hause mitgegeben werden.

Die Gerbsäure in der Form des Galläpfelextractes, mit Wasser zu einer dicklichen Flüssigkeit angemacht, leistete schon *Eble* in einigen Fällen gute Dienste[3]). Später wurde das Tannin in concentrirter Lösung (5 zu 20 mit 10 Th. Gummi arab.) von *Hairion* sehr warm empfohlen zur Behandlung der Granulationen und der chronischen Blennorrhoe[4]). Auch *Bendz* verwendete es, in Glycerin gelöst, abwechselnd mit dem Cuprumstifte[5]). *Hirschberg* führt die Gerbsäure als Pinselwasser (0,5—1,0 ad 30,0 Aqua dest.) in der Therapie der granulösen Bindehautentzündung an als das mildeste aller Topica, das anzuwenden sei, wenn alle andern nicht vertragen werden[6]). Von *Wolfe's* Tanninsyrup war schon oben die Rede[7]).

Trachome im Narbenstadium, wo nur noch einzelne, aber dann meist grössere und konfluirende, oft härtliche Körner am

---

[1]) Sieh unten S. 37.

[2]) Klin. Mtbl. f. Augenhk. 1886. S. 492 u. X. Jahresber. seiner Klinik für 1887. S. 38.

[3]) Ueber d. Bau u. d. Krankh. der Bindeh. d. A. etc. 1828. S. 192.

[4]) Mémoire sur les effets physiolog et thérap. du tannin etc. Louvain 1851.

[5]) L. c. pag. 254.

[6]) Prof. *A. v. Graefe's* klin. Vorträge über Augenhk. Berlin 1871. S. 71.

[7]) S. 29.

convexen Tarsalrand und in der Uebergangsfalte eingelagert sind oder auch eine mehr diffuse, gelatinöse Infiltration am convexen Rande des oberen Tarsus besteht, werden durch das Anritzen und Auslöffeln aller sulzigen Einlagerungen überraschend schnell zu definitivem Abschluss gebracht. Hier kann man nach den anfänglichen Sublimatausspülungen gleich zur Tanninbehandlung übergehen und die Kranken, wenn sonstige Complicationen fehlen, mit einer Tanninsalbe schon nach wenigen Tagen entlassen. In manchen Fällen, namentlich in solchen, wo stärkere pannöse Trübungen oder noch nicht vollständig gereinigte Hornhautgeschwüre vorhanden sind, ziehe ich die Massage mit Quecksilberpräcipitatsalben, der weissen sowohl, als namentlich der gelben (0,15 auf 5,0) vor und gebe dieselben auch den Kranken mit nach Hause.

Die Abkürzung der Behandlungsdauer ist, wie aus dem Mitgetheilten schon hervorgeht, ebenso wie bei der Excision und der Methode des Ausquetschens *eine sehr beträchtliche.* In manchen Fällen sind zur Herstellung nicht mehr Tage erforderlich, als bei der üblichen medicamentösen Behandlungsweise Monate, in anderen reducirt sich wenigstens die Zahl der Monate auf Wochen.

Eine Zunahme der Schrumpfung nach der operativen Entfernung aller sulzigen Massen habe ich nie beobachtet. Wo eine Stellungsanomalie der Cilien und muldenförmige Verkrümmung des Tarsus nicht schon vorher vorhanden war, ist das Auftreten derselben nicht mehr zu befürchten.

Als einen weiteren, wesentlichen Vorzug unserer Behandlungsmethode glaube ich hervorheben zu dürfen, *dass Recidiven mit ziemlicher Sicherheit vermieden werden können.* Denn gerade die schwereren Fälle, wo Tarsalbindehaut und Uebergangsfalten von sulzigen Körnern strotzen und tiefere Follikeleinlagerungen der Einwirkung der Nadel und des Löffels sich entzogen haben konnten, erfordern noch eine Nachbehandlung von einigen Wochen. Bei der raschen Rückbildung der Schwellung zögern solche, etwa zurückgelassene sulzige Massen nicht, jetzt nach Aufhebung des Druckes und der Spannung deutlicher hervorzutreten. Sie können nun einer aufmerksamen Beobachtung nicht entgehen und es reicht nun die Cocainanaesthesie aus, um die nöthige Nachlese zu halten. Es ist mir auch bis jetzt ein Rückfall noch nicht vorgekommen.

Die allen Methoden der operativen Behandlung des Trachoms nachgerühmte *günstige Beeinflussung complicirender Hornhautprocesse* ist auch bei unserem Verfahren eine ganz eklatante. Bei Entropium der unteren Lider und starker Lichtscheu, welche in mit

Hornhautgeschwüren complicirten Fällen bisweilen auftreten und jede Therapie illusorisch machen, schicke ich die schräge Blepharotomie nach *v. Stellwag*[1]) voraus. Sie leistet in der That Ueberraschendes und lässt, exact ausgeführt, keine irgend nennenswerthe Deformation zurück. Bei stark verengter Lidspalte thut man gut, vor dem Auskratzen eine Erweiterung derselben durch die Canthoplastik vorzunehmen. Ist Trichiasis oder Distichiasis zugegen, so habe ich öfters, da in solchen Fällen gewöhnlich sulzige Einlagerungen nicht mehr sehr reichlich vorhanden sind, die Entfernung der letzteren in einer Sitzung mit der Operation der Trichiasis vorgenommen.

In den allerdings seltenen Fällen, wo nach der operativen Beseitigung der Körner und unter einer nach den oben angedeuteten Grundsätzen durchgeführten Nachbehandlung die Rückbildung eines dichten Pannus nicht von Statten geht, hat mir eine frisch bereitete Maceration der zerstossenen Samen von Abrus precatorius immer noch die besten Dienste geleistet[2]).

Das im Vorangehenden beschriebene Verfahren der operativen Trachombehandlung hat, wie wir gesehen haben. eine sehr ausgedehnte Verwendbarkeit, es eignet sich für die leichtesten Formen und frühesten Stadien sowohl, wie für die schwersten und die nahezu abgelaufenen Trachome, so lange überhaupt noch Körner vorhanden sind. Nur *in jenen acuten Fällen,* in welchen bei lebhaften, subjectiven Beschwerden intensive Hyperaemie und starke entzündliche Schwellung der Bindehaut und reichliche, mehr wässerige Secretion besteht und die Follikeleinlagernngen in der blutreichen und geschwellten Schleimhaut so wenig deutlich hervortreten, dass es oft schwer ist, ihre Anwesenheit überhaupt mit Sicherheit zu constatiren, ist ein operativer Eingriff durchaus con-

---

[1]) Neue Abhandlungen aus dem Gebiete der Augenhk. Wien 1886. S. 22 u. Wiener klin. Wochenschr. 1890. No. 14.

[2]) In einem Falle hatte ich die Gelegenheit, die Abkratzung eines fleischigen, mit deutlichen Follikeln durchsetzten Pannus vorzunehmen. Dieselbe liess sich mit dem kleinen scharfen Löffel leicht und vollständig ausführen. Unmittelbar nach der Abkratzung lag die Cornea leidlich durchsichtig zu Tage. 24 Stunden nach dem Eingriffe erschien die letztere von einem grauen Belag überzogen. Im weiteren Verlaufe erlangte aber die Cornea einen recht befriedigenden Grad von Durchsichtigkeit. Auch *Gruening* hat die Abkratzung eines inveterirten Pannus an 11 Augen bei 6 Patienten vorgenommen und dauernd gute Erfolge erreicht. *Samuel B. St. John* konnte *Gruening's* Angaben aus seiner eigenen Praxis vollständig bestätigen. Transact. of the American Ophthalm Soc., XXV. anual. meeting. New-London 1889. pag. 304.

traindicirt. Hier passen zunächst nur kalte Umschläge und Waschungen der Augen mit einer Borsäure — oder schwachen Sublimatlösung. Nach dem Zurückgehen der acuten Reizzustände sind Topica am Platze. Am ehesten werden Touchirungen mit einer 1 bis 2procentigen Lösung von neutralem essigsaurem Blei vertragen und wenn dann die Hyperaemie geringer geworden ist und die Secretion eine mehr schleimig-eiterige Beschaffenheit angenommen hat, sind Touchirungen mit einer 1 bis 2procentigen Höllensteinlösung, wie bekannt, die geeignetste Medication. Nach einigen Tagen geht gewöhnlich die Blutfülle und Schwellung der Schleimhaut noch mehr zurück, die schleimig-eiterige Secretion hat nahezu aufgehört, die isolirt und in Reihen stehenden Follikel fangen an, deutlicher hervorzutreten und an der sammetartigen Tarsalbindehaut kommen kleine, runde, gelbliche Flecke zum Vorschein. In diesem Stadium leisten *Sublimatbepinselungen mit einer Lösung von 1 zu 500* zur weiteren Rückbildung des Processes ganz vorzügliche Dienste. Diese Lösung verursacht unmittelbar etwas mehr Brennen, als das Argentum nitricum, doch hält dasselbe viel weniger lange an. Das Nachspülen mit Wasser ist nicht unbedingt nothwendig.

Die Application geschieht in der Regel einmal am Tage. In der Zwischenzeit lasse ich das Auge wiederholt mit einer schwachen Sublimatlösung (1 : 5000) auswaschen. In manchen Fällen genügt es, jeden zweiten Tag zu touchiren, in anderen erweist es sich vortheilhafter, nach einer Reihe von täglichen Applicationen wieder einen oder mehrere Tage zu pausiren und sich auf die Waschungen mit der schwachen Lösung zu beschränken. Später genügt dann zum Bepinseln oder Berieseln eine Lösung von 1 zu 1000. In ganz leichten Fällen reicht man mit letzterer allein schon aus[1]). Unter dieser Behandlung sieht man nun die Körner sich verkleinern, die hellen Flecke an der Tarsalbindehaut schwinden und in manchen der hierhergehörigen Fälle gelingt es, durch die eben angegebene Behandlung in verhältnissmässig kurzer Zeit Heilung mit restitutio ad integrum zu erzielen. Leichte Tanninеinstäubungen oder ein schwaches Zinkcollyrium können schliesslich noch gegeben werden, um die letzten Reste von Auflockerung und Hyperaemie zu beseitigen. In anderen Fällen habe ich es aber schliesslich

[1]) Ich möchte bei dieser Gelegenheit die Mittheilung machen, dass mir auch bei der sog. Conjunctivitis vernalis die Sublimat-Behandlung (Auswaschungen mit schwachen und Touchierungen mit stärkeren Lösungen) überraschend gute Resultate ergeben hat.

doch vorgezogen, mit der Rückbildung zögernde Follikel operativ zu entfernen und so den Process in kürzerer Zeit zum Abschluss zu bringen.

In einer Hausepidemie in einem Institute in Prag, welche offenbar schon lange bestand, bevor sie zu unserer Kenntniss kam, fanden sich unter 132 verpflegten Kindern bei 32 Knaben und 10 Mädchen kranke Bindehäute, und zwar bei 19 Knaben und 2 Mädchen ausgesprochene, wenn auch leichte Formen von Trachom und bei 13 Knaben und 8 Mädchen folliculäre Conjunctivitis verschiedenen Grades. Dr. *Herrnheiser* hat während der Ferienmonate durch eine nach den dargelegten Grundsätzen durchgeführte Behandlung der Epidemie in kurzer Zeit ein Ende gemacht. Bei den leichteren Formen genügten Sublimatauswaschungen mit einer schwachen (1 : 5000), bzw. Touchierungen mit einer stärkeren Lösung (1 : 500). In den schwereren Fällen, bei 19 Kindern, bzw. 37 Augen wurden Auskratzungen vorgenommen mit nachfolgender leichter Sublimatbehandlung. Nach 14 Tagen bis 5 Wochen waren sämmtliche Kinder als geheilt zu betrachten. Die Dauerhaftigkeit der Heilung ist durch spätere Visitationen sichergestellt worden. Ueber eine ähnlich rasche Beendigung von Hausepidemien durch operative Behandlung der schwerer erkrankten Kinder hat neulich auch *Vossius* berichtet[1]).

Guaita in Siena[2]) hat 1886 in einer „klinischen Studie" über das Aetzsublimat bei der Behandlung der infectiösen Bindehautentzündungen auch über dessen Anwendung bei der Conjunctivitis granulosa berichtet und dasselbe eindringlich empfohlen. Er verwendet das Quecksilberchlorid bei allen Formen und in allen Stadien des Trachoms und gebraucht bei den leichten Formen ein Pinselwasser von 1 : 500, in den meisten Fällen aber und namentlich bei den torpiden Formen ein solches von 1 : 400, um im späteren Verlaufe zu schwächeren Concentrationen überzugehen. Die Sublimatbehandlung wird bis zum völligen Verschwinden der Granulationen fortgesetzt. Für *Guaita* ist das Sublimat „das specifische Heilmittel des Trachoms". *Debenedetti*[3]) schliesst sich auf Grund seiner im Istituto oftalmico in Mailand gewonnenen Erfahrungen *Guaita's* Angaben vollinhaltlich an. Im folgenden Jahre hat *C. Staderini*[4]), *Guaita's* damaliger Assistent, in seiner Arbeit über die Histologie und die Pathogenese der Conjunctivitis trachomatosa des Letzteren Erfahrungen in jeder Hinsicht bestätigt. Gleich Günstiges berichten

---

[1]) Therap. Monatshefte. 1869. Heft 7.

[2]) Annali di Ottalmolog. Anno XV. pag. 295—317. 1889 kommt *Guaita* noch einmal auf diesen Gegenstand zurück, völlig überzeugt von der günstigen Wirkung der Sublimatbehandlung. Ibidem. Anno XVIII. pag. 356.

[3]) Gazetta med. Ital. 1886. „Crediamo anche noi col prof. *Guaita* che il sublimato corr. sia utile in tute le fasi dell' oftalmia granulo-tracomat., in modo da potersi chiamare un vero rimedio specifico.

[4]) Annali di Ottalm. Anno XVI. pag. 403.

über die Sublimatbehandlung beim Trachom *A. Silvestri*[1]) aus der Universitätsklinik in Florenz, *Pedrazzoli*[2]) aus Verona u. A. *Ch. Arnauts*[3]) theilt mit, dass *Romiée* in Lüttich schon seit 1872 das Sublimat fast ausschliesslich bei der Behandlung „der Granulationen" anwende. Er lässt von einer Lösung 1 : 400 oder 1 : 500 dreimal täglich 1 bis 2 Tropfen einträufeln und touchirt ein- bis zweimal in der Woche nach vorheriger Cocainisirung mit einer noch viel stärkeren Lösung 1 : 120, selbst 1 : 100. Obwohl *Arnauts* von diesem Verfahren sehr befriedigende Resultate rühmt, kann es meiner Meinung nach nicht als nachahmenswerth bezeichnet werden. Ebenso ist die Lösung, deren sich *Dujardin*[4]) zum Touchiren der Bindehaut 1 bis 2mal wöchentlich bediente, 1 Th. Sublimat auf 10 Th. Alkohol und 240 Th. Wasser, entschieden zu reizend. In noch erhöhtem Maasse gilt dies von den von *Lapersonne*[5]) und *Wicherkiewicz*[6]) benützten Lösungen von 0,5 bezw. 1 Procent. Schwache Lösungen, 1 : 2000, auf deren günstigen Einfluss auf die granulöse Conjunctivitis *Reich*[7]) und andere russische Aerzte schon 1884 die Aufmerksamkeit gelenkt hatten, reichen für sich allein wohl nur bei den ganz leichten Formen aus. In neuester Zeit rühmt auch *Noyes* den Nutzen schwacher Sublimatlösungen bei gewissen Formen des Trachoms, acuten sowohl als chronischen. Er benützt in der Regel eine Lösung von 1 : 3000 und lässt damit alle 3 Stunden das Auge auswaschen und 20 Minuten Umschläge machen. Die Stärke der Lösung könne der Natur des Falles entsprechend geändert werden. Er sagt davon: It more nearly approaches a specific than any other remedy[8]). Ebenso zieht *Michel* jetzt[9]) das Sublimat allen anderen Topica vor. Es benützt es in Salbenform (0,003 auf 10,0 Vaseline) und verbindet mit der Application derselben die lokale Massirung. Bei acuten Formen, namentlich bei starker eitriger Secretion wird der Gebrauch einer $^1/_2$—1 % Argentum nitr.-Lösung damit combinirt. Auch in denjenigen Fällen, in welchen er die einzelnen Follikel ausdrückt, streicht er unmittel-

---

[1]) Lo Sperimentale. 1888.
[2]) Annali di Ottalm. Anno XVIII. pag. 15. 1889.
[3]) Ann. d'oeul. Tome CI., pag. 51. 1889.
[4]) Journ des scienees méd. de Lille 1884. pag. 41.
[5]) Bulletin méd. du Nord, 1889, Février.
[6]) Société française d'ophtalm., Séance du 29 Avril, 1886.
[7]) Westnik ophthalmol. 1884 Nov.-Dec.
[8]) L. c. pag. 323.
[9]) L. c. II. Aufl. 1890. S. 208.

bar nach dem Eingriff, der in mehreren Sitzungen wiederholt wird, die Sublimatvaselinsalbe ein.

Es scheint mir recht beachtenswerth, dass schon im Jahre 1825 *Buzzi* in seinem Buche über die contagiöse Ophthalmie mittheilt[1]), er bediene sich bereits seit 20 Jahren einer Sublimatlösung, welche aus 1 Gran Sublimat und 2 Gran Salmiak auf 5 Unzen Wasser bestehe (also ungefähr 1,0 $HgCl_2$ auf 300 Aqua) und je nach der Empfindlichkeit der Theile[2]) mit mehr oder weniger Wasser verdünnt werde. Er liess davon einige Tropfen mehrmals des Tages in den Bindehautsack einträufeln. Unter dem Gebrauche dieser Lösung hat er nicht nur Hornhautgeschwüre prompt heilen und die Secretion sich beschränken und aufhören gesehen, sondern er beobachtete auch die Rückbildung und das Schwinden der Granulationen an der inneren Lidfläche. Bekanntlich hat *Conradi* noch einige Jahrzehnte früher[3]) ein Collyrium gegen verschiedene Arten äusserer Ophthalmien angegeben, in welchem Sublimat der eigentlich wirksame Bestandtheil war, $^1/_4$ Gran auf 2 Unzen Wasser, was ungefähr 1 auf 4000 entspricht.

Das Arsenal der gegen das Trachom empfohlenen Mittel ist mit den bisher aufgezählten noch lange nicht erschöpft.

Peschel will von der Behandlung mittelst eines continuirlichen Bades mit einer schwachen Sublimatlösung (1 : 10000 oder noch schwächer), welches dem Auge mit Hilfe einer eigens hierzu construirten Kautschukmaske applicirt wurde, günstige Erfolge gesehen haben[4]).

Bald nachdem das *Jodoform* bei der antiseptischen Wundbehandlung in der Chirurgie eine bedeutsame Stellung sich errungen hatte, wurde es auch von vielen Augenärzten gegen die trachomatöse Bindehautentzündung versucht und hat auch einige Lobredner gefunden. Gegenwärtig ist es jedoch in der Trachomtherapie wohl völlig ausser Gebrauch gesetzt worden.

Die Massage mit einer Jodkaliumsalbe, welche *Heisrath*[5]) für diejenigen Fälle empfohlen hat, die das acute Stadium überstanden haben und bei denen noch keine secundären Veränderungen eingetreten sind, hat wohl keine Vorzüge vor der im Obigen für solche Fälle angegebenen Behandlungsweise.

Die *Massage*, wie sie *Costomiris* in Athen übt, rangirt im vollsten Wortsinne unter die mechanischen Behandlungsmethoden des Trachoms und ist eigentlich nichts weiter, als eine Modification des alten hippocratischen Verfahrens[6]). Er massirt bei umgestülpten Lidern die Bindehaut direct durch Reiben mit dem Fingerballen, nachdem vorher eine dicke Lage eines indifferenten Pulvers (Zucker, Os sepiae, Bimsstein), am besten fein pulverisirter Borsäure aufgetragen worden ist. Nach der Massage wird das Auge mit einer Borsäurelösung sorgfältig ausgewaschen. Bei dichtem Pannus wird die directe Massage mit Borsäure auch auf die Hornhautoberfläche selbst angewendet. Der Massage der Conjunctiva

---

[1]) Ragionamento sull' oftalmia pustulare contagiosa. Prato 1825.

[2]) A seconda della suscettibilità sensitiva della parte.

[3]) Auswahl aus dem Tagebuch eines praktischen Arztes. Chemnitz 1784.

[4]) Arch. f. Augenhk, XII. B. S. 407. 1883 u. Rapporto sul R. Ospizio di Carità di Torino per l'anno 1882.

[5]) Berliner Klin. Wochenschr. 1883. S. 507.

[6]) Du massage oculaire au point de vue historique et thérapeutique et surtout du massage direct de la conjonctive et de la cornée. Arch. d'Ophtalm. Tome X. 1890. pag. 37.

lässt er dann noch eine äussere durch die Lider folgen. Die Stärke des Fingerdrucks beim Reiben und die Dauer des letzteren wird nach der Natur der krankhaften Veränderungen und der Empfindlichkeit der Theile entsprechend variirt. *Costomiris* rühmt von diesem Verfahren ein ausserordentlich rasches Verschwinden der Granulationen. Selbst in den hartnäckigsten Fällen habe die Behandlungsdauer 4 bis 6 Monate nicht überschritten. Das Verfahren hat in *Cereseto* einen eifrigen Nachahmer gefunden[1]).

Ein analoges Verfahren haben in neuester Zeit *Gust.* und *Otto Keining* in Soest zur Heilung des Trachoms empfohlen[2]), ohne ihrer Vorläufer unter den alten und modernen Griechen zu gedenken. Sie reiben mit einem in eine schwache Sublimatlösung (1 : 20000) getauchten Wattebausch kräftig über die Bindehaut der umgestülpten Lider und der Uebergangsfalten ein- bis zweimal im Tage. Sind die Körner zu hart, um sie durch noch so kräftiges Reiben zum Schwinden zu bringen, dann schlitzen sie vorerst die Decke derselben Der Eingriff wird gut vertragen und die Behandlungsdauer sehr beträchtlich abgekürzt.

Ficuzal, welcher Zerstäubungen einer 2 pro Mille *Carbolsäurelösung* bei verschiedenen, mit starker Secretion einhergehenden Bindehautentzündungen, besonders bei der Blennorrhoe der Neugeborenen mit Erfolg angewendet hat, fand dieselben auch bei der granulösen Conjunctivitis von Vortheil[3]).

Collins verwendet die Carbolsäure in concentrirter Lösung[4]) zum Touchiren der umgestülpten Lider mit darauf folgender Abspülung mit viel Wasser. Die Rückbildung der Körner soll dadurch angeregt und der „Trachomcoccus" getödtet werden. Auch das *Resorcin* ist bei der Behandlung des Trachoms versucht worden in 1 bis 3proc. Lösung in Glycerin von *Giuseppe Ficano*[5]), ohne dass es mehr geleistet hätte, als andere Mittel.

In neuester Zeit hat Professor *Panas* das *β Naphtol* als ein kräftig antiseptisches Mittel von gleichzeitig caustischer Wirkung zur Behandlung der granulösen Conjunctivitis herangezogen. Er verwendet es in Salbenform, 0,1 bis 0,3 auf 30,0 Vaseline, mit gleichzeitiger Massage und lässt dann eine gründliche Auswaschung mit einer schwachen Naphtollösung folgen. Auf die Application stellt sich ein ziemlich heftiger Reizzustand ein. Dem Berichte des Dr. *P. Delagénière*[6]) zufolge sind die Resultate sehr günstige, besonders in frischen und leichteren Fällen.

In Frankreich ist von *Darier* auch die *Chromsäure* in Anwendung gebracht worden gegen „fibröse, lederartige Granulationen, welche lange Zeit ohne Erfolg mit Kupfer behandelt worden sind[7])." Die Touchirungen mit dem Blaustein, abwechselnd mit Bepinselungen mit concentrirter Chromsäure vorgenommen,

---

[1]) Gazetta med. di Torino. 1889. 16. Fasc. pag. 364.

[2]) Deutsche med. Wochenschr. 1890. No. 41. S. 903.

[3]) De l'acide phénique dans le traitement des affections oculaires à forme secrétante, par le docteur *Denis.* Thèse de Paris. 1884. Bulletin de la clinique nation. opht. de l'Hospice des Quinze-vingts. Tome II. pag. 152.

[4]) The Royal London Ophthalmic Hosp. Rep. Vol. XI. Part III. 1887. pag. 340. „pure carbolic acid just liquefied".

[5]) Ann. di Ottalm. Anno XIV. pag. 186.

[6]) Arch. d'Ophtalmologie. Tome IX. 1889. pag. 11.

[7]) Société française d'ophtalm. Séance du 29 Avril 1886 und *Desormes,* Nature et traitement de la conjonctivite granuleuse. Thèse de Paris.

sollen jetzt ihre Wirkung nicht verfehlen, nachdem durch letztere die oberflächlichen Gewebsschichten zerstört worden sind. Nahezu 30 Jahre früher hat *Hairion* schon die Chromsäure gegen harte Granulation empfohlen[1]).

Auf Grund theoretischer Ueberlegungen glaubte *Schjepkin* das Uebel dadurch an der Wurzel angreifen zu können, dass er eine antiseptische Lösung *subconjunctival* so oberflächlich als möglich injicirte. Er benützte hierzu eine 2procentige Carbolsäurelösung und spritzte mit einer feinen *Pravaz*'schen Canule 2 bis 3 Tropfen ein[2]). Das Verfahren hat glücklicherweise keine weitere Verbreitung erlangt, denn eine Nachprüfung durch *Wadzinsky* hat, wie zu erwarten war, bald gezeigt, dass dasselbe, abgesehen von der sehr beträchtlichen Schmerzhaftigkeit, auf die Rückbildung der Follikel keinen entschiedenen Einfluss übt, dafür aber in einer Reihe von Fällen störende Narben hinterlässt[3]). Uebrigens hat *v. Oetlingen*[4]) schon 1870 in einem Falle von üppig wucherndem Trachom mit zum Theil confluirenden Follikeln und stellenweise diffus lymphoider Infiltration die subconjunctivale Injection von *Lugol*'scher Lösung versucht. Die Einspritzungen wurden jeden 3. bis 4. Tag wiederholt. Schmerzhaftigkeit und Reaction waren nicht sehr bedeutend. Leider entzog sich der ungeduldige Patient früher der Behandlung, bevor ein entschiedenes Urtheil zu gewinnen war.

Fussend auf den bekannten Untersuchungen von *Binz* über den Einfluss des *Chinins* auf die Lebenseigenschaften und die Emigration der farblosen Blutzellen hat *Nagel*[5]) ein Collyrium von salzsaurem Chinin (1 : 200 bis 100) bei verschiedenen Bindehaut- und Hornhautaffectionen versucht und in einigen Fällen bemerkenswerthe Erfolge damit erzielt. *Prout* in Brooklyn[6]) verwendete, von dem gleichen Gesichtspunkte ausgehend, das schwefelsaure Chinin bei hartnäckigen Trachomen mit dichtem Pannus, indem er das Pulver einmal täglich auf die Innenfläche der umgestülpten Lider aufstreute oder eine Lösung von 2,5 auf 30,0 aufpinselte. Das Mittel hatte nicht nur auf die Rückbildung der Körner sondern namentlich auch auf die des Pannus einen unverkenbar günstigen Einfluss. Dieselbe Erfahrung machte auch *Bader*[7]) mit dem schwefelsauren Chinin in Pulverform.

Bei narbigem Trachom mit oder ohne noch bestehende Körnerwucherung und reichlichem und rebellem Pannus hat *A. v. Graefe* von dem schon oben erwähnten *Chlorwasser* mehrmals eine frappante Wirkung beobachtet, nachdem andere Mittel viele Monate lang fruchtlos angewendet worden waren[8]).

Die Rückbildung eines nach Ablauf des Conjunctivalleidens zurückgebliebenen, hartnäckigen Pannus war es wesentlich, welche *Schenkl* im Auge hatte, indem er die Zerstäubung von geeigneten Lösungen mittelst des *Siegle*'schen Inhalationsapparates mit Glascylinderansatz bei der in Rede stehenden

---

[1]) Ann. d'ocul. Tome XXXIX. pag. 213, 1858.

[2]) Wratsch, 1886. pag. 749,

[3]) Russkaja Med. No. 39—42, 1887.

[4]) L. c. S. 38.

[5]) Klin. Mtbl. f. Augenheilk. VII. Jahrg. 1869. S 430.

[6]) Transactions of the American Ophthalm. Soc., 7th annual meeting, Newport, 1870. pag. 114.

[7]) The Lancet, 1871, II. pag. 604.

[8]) L. c. S. 198.

Krankheit versuchte[1]). Das Auge wurde bei abgezogenen Lidern in einer Entfernung von 15 bis 20 cm vom Zerstäubungsrohr einige Minuten lang dem Nebelspray des Apparats ausgesetzt. Am besten eignete sich hierzu eine Lösung von Cuprum sulfuricum (0,5 bis 1,0 auf 150) mit oder ohne Zusatz von Opiumtinctur. Diese Applicationsweise war zwar schon früher von Einzelnen versucht worden[2]), hat aber erst seit *Schenkl's* Empfehlung in weiteren Kreisen Nachahmung und in *Schweigger*[3]), *Leiblinger* in Tarnopol[4]) und *Landesberg* in Philadelphia[5]) warme Fürsprecher gefunden. Ich selbst habe mich des Verfahrens öfters mit Erfolg bedient, allerdings weniger bei inveterirtem Pannus als bei den nach interstitieller Keratitis zurückbleibenden Hornhauttrübungen.

Der Vollständigkeit halber sei daran erinnert, dass man einem hartnäckigen, inveterirten Pannus auch auf operativem Wege dadurch beizukommen suchte, dass man ihm die Gefässzufuhr abschnitt. Dies geschah durch Excision eines bandförmigen Streifens der Conjunctiva bulbi mit Einschluss des subconjunctivalen Gewebes unmittelbar anschliessend an den pannösen Theil der Cornea. Denselben Zweck suchte man auch auf galvano-kaustischem Wege zu erreichen. Diese Operation (*Syndectomie* oder *Peritomie*) ist jetzt mit gutem Grunde trotz ihrer Empfehlung von autoritativer Seite[6]) so gut wie vollständig verlassen. Dasselbe gilt von der durch *Fr. Jäger* und *Piringer* eingeführten und dann besonders in Belgien und England cultivirten Methode der Einimpfung acuter Blennorrhoe. Unter strenger Einhaltung der bekannten Indicationen sind dadurch in der That an's Wunderbare grenzende Erfolge erzielt worden. Die Inoculation der Blennorrhoe ist jetzt in den wenigen Fällen, wo eine wirkliche Indication dafür vorliegt, durch die unter Voraussetzung der nöthigen Vorsicht unbedenkliche Erzeugung einer Jequirityophthalmie verdrängt worden.

Unsere Darstellung der Behandlungsweisen des Trachoms lässt deutlich ersehen, dass gegenwärtig die operative Therapie dieser Krankheit, so sehr auch die einzelnen Verfahren noch divergiren, immer ausgedehntere Verbreitung findet und die Zahl ihrer Freunde und Vertheidiger in stetem Wachsen begriffen ist. Das allen diesen Verfahren gemeinsame Ziel, das Trachom rasch und dauernd zu heilen und dadurch sowohl die üblen Endausgänge und bedenklichen Complicationen zu verhindern, als auch die Gefahr der Propagation wesentlich zu verringern, wird vielleicht durch das eine Verfahren besser, durch andere minder sicher erreicht: aber ich glaube mich der Ueberzeugung hingeben zu dürfen, dass wir mit einer maassvoll geübten, durch eine geeignete medicamentöse Be-

---

[1]) Prager Vierteljahrsschr., B, 109, S. 149, 1871.

[2]) *Démarquay* 1862, *Leiblinger* 1863. Allgem. med. Zeitg. S. 59, *Jules Cyr*, Ann. d'oculist., 1866. pag. 232.

[3]) Handbuch der speciellen Augenhk., II. Aufl., 1873. S. 286. V. Aufl., 1885. S. 270.

[4]) Wiener med. Wochenschr., 1879, No. 4. S. 78.

[5]) Klin. Mtbl. f. Augenhk., XV. Jahrg., 1877. S. 343.

[6]) Eingeführt wurde dieselbe von *Furnari* (Gaz. méd. 1862, No. 4) und dann empfohlen von *v. Graefe, Soelberg Wells, Bader, Brecht, Jacobson* u. A.

handlung entsprechend unterstützten, mechanischen Therapie auf dem besten Wege sind, dem Trachom seinen üblen Ruf als einer hartnäckigen, gefährlichen, rebellen Krankheit zu nehmen und jene unliebsamen Stammgäste, die Monate, ja Jahre lang zum Touchiren sich einstellten und, kaum entlassen, in vielfach verschlimmertem Zustande wiederkehrten, dauernd aus unseren Ambulatorien zu verbannen.